15

Ueber das

Fibrosarcoma ovarii mucocellulare (carcinomatodes).

Inaugural-Dissertation

zur

Erlangung der Doctorwürde

in der

Medicin, Chirurgie und Geburtshilfe

bei der

medicinischen Facultät der Universität Marburg

eingereicht von

Friedrich Krukenberg

aus Halle

am 4. November 1895.

Mit 2 lithographirten Tafeln und 2 Textfiguren.

Marburg 1895.

Sonderabdruck aus dem Archiv f. Gynäkologie, Bd. L, Hft. 2.

Die Veranlassung zu der vorliegenden Arbeit gab ein Fall von doppelseitiger maligner, grösstentheils solider Eierstocksgeschwulst bei einer jugendlichen Patientin, welche im Winter 1893/94 nach mehrwöchentlicher Behandlung in der hiesigen medicinischen Klinik starb. Der Fall bot sowohl in klinischer, als ganz besonders in pathologisch-anatomischer Beziehung so viel Interesse, dass eine genaue Untersuchung und Veröffentlichung gerechtfertigt erschien. Da die Kenntniss der soliden malignen Eierstocksgeschwülste noch in vieler Beziehung mangelhaft ist, so bot sich hier eine erwünschte Gelegenheit, eine Anzahl ähnlicher Tumoren der Sammlung des hiesigen pathologischen Instituts einer genauen Untersuchung zu unterwerfen, deren Resultat weiter unten im Zusammenhang mitgetheilt werden soll.

Fall I.

Für die Ueberlassung der Krankengeschichte bin ich Herrn Geheimrath Mannkopff zu besonderem Danke verpflichtet.

Marie M., 26 Jahre alt, Dienstmädchen aus Künzell, Kreis Fulda, 0para. Aufnahme am 12. 1. 1894.

Eltern und Geschwister der Patientin sind gesund. Sie selbst hat, abgesehen von einem Scharlach, schwere Erkrankungen nicht durchgemacht. Menses traten im 18. Jahre ein und waren immer regelmässig. Letzte Periode vor 8 Tagen. Die jetzige Krankheit begann

ganz allmählich unter den Erscheinungen allgemeiner Mattigkeit. Nachts bemerkte Patientin, dass sie auf der linken Seite wegen stechender Schmerzen in der Brust nicht liegen konnte. In der Zeit vom 1. bis 15. Dezember traten ab und zu leichte Fiebererscheinungen auf. Am 15. Dezember wurde wegen starker Athemnoth ein Arzt zu Rathe gezogen, der damals schon beiderseits ein mässiges Pleuraexsudat feststellte. Noch vor Weihnachten wurde von demselben Arzte im Abdomen ein aus dem Becken aufsteigender Tumor beobachtet. Der Appetit war seit Beginn der Krankheit schlecht. Das Körpergewicht hatte erheblich abgenommen. Da die Athembeschwerden sich Anfang Januar sehr steigerten, wurde Patientin am 12. 1. 1894 in die hiesige medicinische Klinik aufgenommen.

Status praesens: Knochenbau ziemlich kräftig. Panniculus adiposus und Musculatur schwach. Hautfarbe etwas blass. Keine Exantheme. Keine Oedeme. Inguinaldrüsen beiderseits ziemlich stark geschwollen. Supraclaviculardrüsen eben fühlbar. Keine Axillar- und Cubitaldrüsen. Das Nervensystem ist intact.

Der Thorax ist in den unteren Partieen ziemlich breit. Tiefendurchmesser sehr gross. Die linke Seite ist im Ganzen etwas umfangreicher, dehnt sich aber bei der Athmung schlechter aus als die rechte. Athmung sehr beschleunigt (36) und mühsam. Lungengrenzen in schräger Lage bestimmt:

vorn rechts am oberen Rand der V. Rippe,
„ links „ „ „ III. „
hinten rechts am Ansatz der IX. „

Hinten links verläuft die Dämpfung vom Ansatz der IX. Rippe bis zur Achsel und von da nach vorn bis zur Höhe der III. Rippe. Bei Rückenlage verschwindet vorn die rechtsseitige Dämpfung.

Fremitus pectoralis rechts im Bereiche der Dämpfung abgeschwächt, links gar nicht zu fühlen.

Athmungsgeräuch rechts vorn und hinten oberhalb der Dämpfung rauh und verschärft, unterhalb derselben fehlt es, links oberhalb der Dämpfung vesiculär, unterhalb hinten leicht bronchial, vorn unbestimmt.

Herztöne rein. Puls von mittlerer Spannung und Höhe. Frequenz 128.

Abdomen ziemlich breit und gleichmässig vorgewölbt. Die Percussion ergiebt in der Linea alba eine Dämpfung, welche von der Symphyse bis 3 Finger breit unter den Nabel reicht. Auch in den seitlichen Theilen ist der Schall etwas verkürzt. Undulation ist nicht nachweisbar. Ueber der Symphyse fühlt man etwas nach rechts von der Mittellinie einen faustgrossen Tumor, der auf Druck nicht schmerzhaft ist. Seine Oberfläche scheint etwas uneben zu sein. Der Leberrand steht in der Mammillarlinie 1 Finger breit unter dem Rippenbogen, in der Medianlinie 3 Finger breit über dem Nabel. Bei der inneren Untersuchung zeigt sich, dass die Vagina und der Douglas'sche Raum etwas nach unten vorgewölbt sind. Doch ist der erwähnte Tumor von hier aus nicht zu fühlen.

Weiterer Verlauf: Aus diagnostischen Gründen wurde einige Tage nach der Aufnahme eine Probepunction der linken Pleurahöhle vorgenommen. Bei derselben wurde etwas trübe gelblichbraun gefärbte Flüssigkeit entleert, welche zahlreiche rothe und weisse Blutkörperchen, ausserdem stark verfettete endothelartige Zellen enthielt. Da das linksseitige Pleuraexsudat und damit die Athembeschwerden zunahmen, wurde es am 18. 1. punctirt. Es wurden 2100 cbcm einer braungelben

Flüssigkeit abgelassen. In ihr fanden sich ausser weissen und rothen Blutkörperchen verfettete epithelartige Zellen, welche durch Fibrinfäden zu grösseren Klumpen zusammengeballt waren. Specifisches Gewicht der Flüssigkeit 1019.

Um dieselbe Zeit wurden in der Achselhöhle beiderseits etwa bohnengrosse mittelweiche Drüsen konstatirt. Auch die Schwellung der Jugulardrüsen hatte zugenommen. Dieselben waren hart und auf Druck empfindlich.

Die Besserung im Befinden der Patientin nach der Punction war nur von kurzer Dauer, da sich das Exsudat rasch wieder ansammelte, sodass schon am 31. Januar eine zweite Punction der linken Pleurahöhle nothwendig wurde. Auch im Abdomen liess sich jetzt freie Flüssigkeit nachweisen. Am 5. Februar war der Umfang des Leibes 92 cm. Die Beine waren oedematös geschwollen, ebenso auch die grossen Labien.

Da auch in der rechten Pleurahöhle das Exsudat im Steigen war, wurde am 7. Februar eine Punction derselben vorgenommen. Menge der Flüssigkeit 1980 g, specifisches Gewicht 1016. Farbe bräunlich. In derselben schwammen 3 etwa bohnengrosse Gewebstheile von weicher Konsistenz. Eins derselben wurde in Flemming'scher Lösung gehärtet und später geschnitten. S. unten.)

Am 12. Februar Punction des Ascites. Menge 4 l. Farbe milchigtrübe. Specifisches Gewicht 1016. Es wurden in ihm mikroskopisch zahlreiche stark verfettete epithelähnliche Zellen, ferner rothe und weisse Blutkörperchen gefunden.

Am 14. Februar zweite Punction der rechten Pleurahöhle. Menge 2270 g. Specifisches Gewicht 1018. Farbe dunkelroth, durch reichlichen Gehalt an rothen Blutkörperchen bedingt. Am 17. Februar wurde wegen steigender Athemnoth auch das linksseitige Pleuraexsudat abgelassen, das ebenfalls sehr bluthaltig war. Menge 2200 ccm. Specifisches Gewicht 1016.

Das Allgemeinbefinden und der Kräftezustand hatten in der letzten Zeit erheblich gelitten. Die Zwischenräume zwischen den einzelnen, zur wenigstens zeitweiligen Erleichterung der Kranken nothwendigen Punktionen waren immer kürzer geworden. Die Kranke war schliesslich auf's Aeusserste erschöpft. Am 24. Februar 6 Uhr Abends Entleerung des beinahe weiss gefärbten Ascites. Menge 3710. Specifisches Gewicht 1016. Am 25. Februar Mittags 1 Uhr trat unter den Zeichen zunehmender Herzschwäche der Exitus ein.

Klinische Diagnose: Maligne Neubildungen der Ovarien mit Metastasen des Peritoneum und der Pleura.

Section am 26. Februar, Morgens 11 Uhr (Prof. Marchand).

Ziemlich grosse, weibliche, stark abgemagerte Leiche. Rechte untere Extremität gleichmässig geschwollen, linke nur in den abhängigen Partieen in geringem Grade. Deutlicher ist das Oedem in den abhängigen Theilen des Rückens und der Lenden. Grosse Schamlippen, besonders die rechte, oedematös. Rechts unter der Spitze der Scapula eine frische Punctionsöffnung, eine andere bereits verklebte an der gleichen Stelle links. Abdomen ziemlich aufgetrieben und prall gespannt. Mammae wenig umfangreich. Die Haut im Grossen und Ganzen blass, nur im Gesicht sehr stark blauroth, namentlich an den Lippen und den beiden Ohren. Auch die Conjunctiven sind cyanotisch gefärbt. Venen am Hals stark gefüllt. Aus den durchschnittenen

kleinen Hautvenen entleert sich dünnflüssiges Blut. Unterhautfett am Rumpfe sehr spärlich, überall oedematös durchtränkt.

Bei Eröffnung des Abdomens entleert sich sofort reichliche milchiggetrübte Flüssigkeit von schwach gelblicher Farbe. Menge 8—900 g. (Specifisches Gewicht 1017.) Die Leber reicht sehr weit nach abwärts, sodass der rechte Lappen in der Mammillarlinie den Rippenbogen um 11 cm überragt. Der linke Lappen liegt ebenfalls weit vor. Er reicht in der Mittellinie bis 12 cm unterhalb der Basis des Processus xiphoideus, nach links über die linke Mammillarlinie, die Intercostalräume sind ganz verstrichen, z. Th. sogar vorgewölbt. Zwerchfellstand links und rechts zwischen VII. und VIII. Rippe. Convexität nach der Bauchhöhle.

Die rechte Pleurahöhle enthält sehr reichlich dunkelröthlich gefärbte Flüssigkeit, welche sofort nach dem Oeffnen hervorquillt, ebenso auch die linke, doch ist hier die Flüssigkeit erheblich dunkler in den tieferen Schichten fast rein blutig. Links ist die Flüssigkeit nicht frei beweglich, sondern zwischen weicheren Verklebungen und Adhäsionen eingeschlossen. Rechte Lunge sehr stark nach aufwärts gedrängt, linke zurückgesunken.

Der Herzbeutel liegt in der ganzen Ausdehnung frei vor. Er enthält ebenfalls sehr reichlich Flüssigkeit, im ganzen etwa $^1/_4$ l. Dieselbe ist gelblich gefärbt und enthält zahlreiche weisse Flocken. Das Herz ist klein, an der Oberfläche grösstentheilt blass und ziemlich fettarm. Der pericardiale Ueberzug ist fast überall, namentlich an der Vorderfläche weisslich getrübt und etwas rauh. An der Basis der Pulmonalis sitzt eine sehr lockere Masse von fast gallertartiger Beschaffenheit und röthlicher Farbe. Aehnliche gelatinöse Verdickungen finden sich auch an der ganzen Aorta innerhalb des Pericardium. Man erkennt darin bei genauerem Zusehen kleine weisse Pünktchen. Oberfläche des Herzens glatt, Muskulatur fast röthlichbrauu. Klappen und Endocard ohne Veränderung. Nur an den Aortenklappen, besonders an einer derselben, eine stärkere Verdickung der Noduli und der Umgebung. Aorta an der Basis 5 cm.

Linke Lunge in grösster Ausdehnung mit der Pleura costalis und Zwerchfell zusammenhängend. Zwischen beiden faserige, blutige, weichere Massen grösstentheils von fibrinöser Beschaffenheit. Die bindegewebigen Membranen und Adhäsionen sind stark oedematös. An der Innenfläche der Pleura costalis sieht man zahlreiche weisse z. Th. zusammenfliessende Knötchen. Lunge klein, ziemlich weich, lufthaltig, nur wenig oedematös. Das Parenchym ist sehr blass und enthält zahlreiche kleine undeutlich abgegrenzte Knötchen.

Rechte Lunge ebenfalls klein. Die vorderen Partien des oberen und mittleren Lappens fühlen sich derb an. Pleura pulmonalis ziemlich rauh und an vielen Stellen, besonders am unteren Lappen mit weissen Knötchen besetzt. Ausserdem zeigt sich an der Grenze der Läppchen eine deutliche Infiltration der Lymphbahnen mit Geschwulstmasse. Parenchym der Lunge ähnlich wie links. Die derberen Stellen vorne luftleer, oedematös. Die Pleura costalis dextra ist mit zahlreichen Knötchen besetzt, die nach abwärts an Grösse zunehmen. Aehnliche Knötchen auf dem Zwerchfell.

Das Peritoneum parietale ist besonders an den unteren Theilen der Bauchwand und namentlich an der Unterseite des Zwerchfelles mit

weissen Geschwulstknötchen besetzt. Aehnliche, jedoch sehr reichlich vascularisirte Knötchen finden sich am Mesenterium, sowie namentlich auch an der Oberfläche des Magens, besonders in der Gegend der kleinen Curvatur. Ausserdem ist die Wand des Magens von einem vielfach verästelten Netz gelblichweisser Stränge durchzogen, aus denen beim Anschneiden eine rahmartige Masse hervorquillt. Die Oberfläche des Darmes ist zwar stellenweise stärker vascularisirt, doch grösstentheils glatt.

Milz klein, 12 cm lang, Oberfläche glatt, Pulpa fleckig geröthet. Die Magenschleimhaut hat ziemlich schmutzigrothe Farbe. Pancreas gross, sehr derb, stark gelappt. Das Bindegewebe zwischen den einzelnen Läppchen fest, aber ohne deutliche Geschwulstmasse.

Leber 26 cm breit, rechter Lappen 17, linker 13 cm hoch. Oberfläche ist eigenthümlich beschaffen, indem zahlreiche etwas vertiefte und gleichzeitig dunkler, meist bräunlichroth gefärbte Partien mit etwas helleren abwechseln. In den letzteren ist die acinöse Zeichnung deutlich, in den ersteren verwaschen. Ausserdem verlaufen über die Oberfläche zahlreiche verästelte Lymphgefässe, welche z. Th. mit lymphatischer Flüssigkeit gefüllt sind. Diese Lymphbahnen kommen von der hinteren Fläche her. Ausserdem sind auch auf Durchschnitten an vielen Stellen, besonders im portalen Bindegewebe des Hilus dicke gelblichweisse Lymphstränge sichtbar, welche mit schmieriger gelblichweisser Masse gefüllt sind und sich längs des grösseren Pfortaderstammes auch in die Leber hinein fortsetzen. Auch auf dem Durchschnitt zeigt das Leberparenchym ein verschiedenes Aussehen. An den dunkler gefärbten Stellen sind die Läppchen undeutlicher dunkelroth, an den helleren deutlich mit dunklerem Centrum.

Beide Ovarien sind in umfangreiche Geschwülste von eiförmiger Gestalt umgewandelt. Das rechte ist ungefähr 12 cm lang und 7—8 cm breit, das linke 10 cm lang, 6 cm breit. Die Oberfläche ist grösstentheils glatt, am linken etwas höckerig, indem hier einige derbe rundliche Vorsprünge an der Oberfläche hervorragen. Dazwischen einige derbe Einziehungen von älteren Follikelnarben. Ausserdem befinden sich an beiden, namentlich am linken an der Oberfläche ziemlich zahlreiche durchscheinende kleine Cystchen von Senfkorn- bis Erbsengrösse vom Aussehen cystischer Follikel.

Der Tumor des rechten Ovarium ist grösstentheils solide. Er besteht auf dem Durchschnitt aus einer theilweise durchscheinenden blassröthlichen ödematösen Substanz, welche von einer derberen etwas mehr weisslichen, aus kleineren Knötchen zusammenfliessenden Masse, die sich nach der Oberfläche hin verdichtet, durchzogen wird. Im peripheren Theile sind zwei grössere rundliche Cysten mit glatter Oberfläche gelegen.

Der Tumor des linken Ovarium ist zum grossen Theile von einer Cyste eingenommen, welche an einzelnen Stellen der Oberfläche aufgelagerte, ganz leicht höckerige Massen erkennen lässt. Die Eröffnung der Cyste wurde erst, nachdem das Präparat über ein Jahr in Alkohol gelegen hatte, vorgenommen. Sie enthielt eine hellgelbe Flüssigkeit, in der geronnene Massen suspendirt waren, welche die glatte Innenfläche bedeckten. Die Wandung ist in der Nähe der Tube über 1 cm, an der gegenüberliegenden Seite etwa 3 mm stark. Die Structur ist makroskopisch ziemlich ebenso, wie die der rechts-

seitigen Geschwulst. An einzelnen Stellen ist das Gewebe etwas locker und hie und da von schlitzförmigen Spalten durchsetzt. Die innerste nach dem Lumen zu gelegene Schicht wird durch eine etwa 1 mm dicke derbere Bindegewebslage gebildet, welche sich von dem eigentlichen Tumorgewebe deutlich abhebt.

Die Tuben sind stark geschwollen, die linke mehr als die rechte. Beide sind durchzogen von einer grossen Masse gelblicher, sich verästelnder Streifen, welche auf die Ligamenta lata übergehen. Offenbar handelt es sich um mit Geschwulstmasse gefüllte Lymphgefässe.

In der Excavatio rectouterina und vesicouterina finden sich sehr dicke, eigenthümlich stark vaskularisirte Pseudomembranen mit Gefässen, welche in radiärer Richtung zu einer in der Tiefe des Douglas'schen Raumes gelegenen umfangreichen, dicken, weichen, gelben Masse verlaufen.

Die Mesenterialdrüsen sind grösstentheils geschwollen und hart. Auf dem Durchschnitt zeigen sie, namentlich an der Peripherie, intensiv weissgelbe Färbung. Die Substanz der Drüsen ist augenscheinlich mit Geschwulstmasse infiltrirt. Ein Theil der Chylusgefässe an der Mesenterialinsertion des Jejunum ist in weissliche, etwas derbere variköse Stränge umgewandelt. Das grosse Netz ist stark verdickt und zusammengeschrumpft. Auf Durchschnitten sieht man in der Substanz desselben zahlreiche undeutlich abgegrenzte Geschwulstinfiltrate.

Die Section des Gehirns konnte nicht vorgenommen werden.

Anatomische Diagnose: Tumores maligni ovariorum (Carcinoma fibrosum?) Peritonitis carcinomatosa; Ascites adiposus. Infiltratio carcinomatosa vasorum lymphaticorum peritonei, ligamenti lati, tubae, ventriculi, hepatis, mesenterii, vasorum lymphaticorum retroperitonealium, glandularum mesenterii. Peritonitis carcinomatosa. Infiltratio vasorum lymphaticorum pleurae pulmonum, pericardii. Pleuritis exsudativa duplex carcinomatosa partim haemorrhagica. Compressio et oedema pulmonum. Pericarditis fibrino-serosa. Infiltratio glandularum bronchialium, axillarium.

Wir haben es in dem vorliegenden Falle mit malignen, grösstentheils soliden Eierstocksgeschwülsten zu thun. Von denselben ist es secundär in den verschiedensten Theilen des Körpers zu einer sehr ausgedehnten Infiltration der Lymphbahnen mit Geschwulstmasse gekommen.

An der Pleura und dem Peritoneum treten die Metastasen ausserdem in Form kleiner Knötchen und weicherer Massen auf, welche zum Theil stark zerfallen und in die Flüssigkeit gelangt sind.

Eine durch Herrn Prof. Marchand vorgenommene mehrmalige Untersuchung der durch die Punction entleerten Gewebs-

flocken ergab ein sehr eigenthümliches Verhalten, welches eine bestimmte Diagnose der Geschwulst nicht gestattete.

Die Flocken enthielten sehr verschiedene Zellformen, theils grosse, stark gequollene, mit einander zusammenhängende Zellen, welche zum Theil grosse helle Vakuolen einschlossen und am meisten das Aussehen von epithelialen Zellen hatten. Bei Zusatz von Jodlösung zeigte ein Theil der Zellen starke Glykogenfärbung. Zwischen diesen grossen Zellen lagen kleinere, theils rundliche oder cylindrische, theils abgeplattete spindelförmige Zellen, welche mehr an sarkomatöse oder endotheliale Elemente erinnerten. Doch schienen stellenweise auch Uebergänge zwischen beiden Zellformen vorzukommen, so dass die epitheliale Natur der grösseren gequollenen Zellen wieder zweifelhaft erschien.

Eine besonders bemerkenswerthe und in klinischer Beziehung wichtige Erscheinung ist in diesem Falle das Vorhandensein eines sogen. Ascites adiposus. Derselbe ist wohl weniger durch hochgradige Chylusstauung bedingt, als durch fettigen Zerfall der Geschwulstzellen. Herr Dr. Nebelthau machte eine genaue quantitative Bestimmung des Fettgehaltes, sowie des Eiweissgehaltes der Ascitesflüssigkeit. Ich lasse die Ergebnisse, die mir Herr Dr. Nebelthau zur Verfügung zu stellen die Liebenswürdigkeit hatte, folgen:

Die Flüssigkeit ist hellgelb, etwas milchig getrübt und enthält feinvertheilte Fettkügelchen. Specifisches Gewicht 1016. 100 ccm derselben werden mit Aether extrahirt, nachdem vorher feiner Flusssand zugesetzt war. Der Fettgehalt beläuft sich auf 0,9494 pCt.

Die Eiweissstoffe werden nach leichter Ansäuerung mit Essigsäure durch Siedehitze ausgefällt. Die Trockenbestimmung bei einer ersten Untersuchung ergiebt eine Menge von 2,996 pCt., bei einer zweiten von 3,33 pCt. Leider ist eine Untersuchung der Pleuraflüssigkeit auf Pseudomucin oder ähnliche Körper nicht vorgenommen worden.

Eine sichere Aussage, welcher Art die primäre Geschwulst war, ob sie ihren Ausgang von den epithelialen oder bindegewebigen Elementen des Eierstockes genommen hatte, liess sich nach den bisher vorliegenden Anhaltspunkten nicht machen. Die Verbreitung auf dem Lymphwege sprach am meisten dafür, dass es sich um ein Carcinom handelte. Ob diese Annahme zutreffend war, konnte erst durch eine genaue mikroskopische Untersuchung des Tumors und seiner Metastasen klargestellt werden. Das Resultat derselben war folgendes:

Mikroskopische Untersuchung: Als Härtungsmittel wurde Flemming'sche Lösung, Alkohol und Müller'sche Flüssigkeit benutzt. Sämmtliche Stücke wurden in Celloidin eingebettet. Die in Flemming'scher Lösung eingelegten Präparate wurde mit Safranin, die in Alkohol eingelegten mit Haematoxylin-Eosin gefärbt. Für die in Müller'scher Flüssigkeit gehärteten Stücke wurde zur Färbung die von van Gieson angegebene Methode benutzt, nach welcher die Schnitte zunächst mit Haematoxylin und dann mit van Gieson'scher Lösung (Pikrinsäure und Säurefuchsin) gefärbt werden.

Für die Beschreibung des rechtsseitigen soliden Ovarialtumors legen wir im Wesentlichen die Präparate aus Flemming'scher Lösung zu Grunde, weil sie die klarsten Bilder lieferten.

Die Oberfläche des rechtsseitigen Tumors zeigt nirgends Reste von Epithel. Als äusserste Schicht findet sich überall eine dünne Lage meist parallel verlaufender Bindegewebsfibrillen mit wenigen Kernen. An sie schliesst sich ohne scharfen Uebergang ein sehr kernreiches Bindegewebe an, dessen Fibrillen einen welligen Verlauf haben und sich vielfach durchkreuzen. Die Zellen desselben sind meist spindelförmig und besitzen einen länglich ovalen Kern. In diesem durch Wucherung des Ovarialstromas entstandenen Gewebe liegen im Gegensatz zur Rinde des Tumors ziemlich reichliche Gefässe, deren Endothelien hie und da etwas in Wucherung begriffen sind. An einigen Präparaten findet sich ein kleiner Follikel mit nur schlecht erhaltenem Ei. Das Follikularepithel bietet keine wesentliche Veränderung. Weiter nach der Tiefe wird das Gewebe zellärmer, stellenweise ist die Zwischensubstanz deutlich gequollen, die in ihr liegenden Bindegewebszellen sind z. Th. sternförmig und anastomosiren mit ihren Ausläufern unter einander, so dass häufig das mikroscopische Bild dem des Myxoms sehr ähnlich wird. In den zellärmeren Partien liegen hie und da Häufchen von dichterer Beschaffenheit mit reichlichen Kernen eingestreut. Das eigentlich Charakteristische des Tumors besteht in der Einlagerung grosser runder blasig gequollener Zellen in den feinen Spalten zwischen den Fibrillen des Bindegewebes. Am besten heben sich dieselben an solchen Stellen von der Grundsubstanz ab, wo das Gewebe mehr myxomatös ist. Ihr Kern ist meist ganz an die Seite gedrängt und liegt dem grossen gequollenen Protoplasmaleib sichelförmig an. Die Zellen erhalten dadurch das Aussehen eines Siegelringes; von der Fläche gesehen ist der Kern rund. Seine Länge beträgt im Durchschnitt 0,008 mm. Die Grösse der Zellen ist verschieden. Die grössten messen ungefähr 0,016 bis 0,022 m im Durchmesser. Der stark gequollene Zellkörper ist homogen, hell und durchscheinend. Nicht ganz so verhält es sich bei den mit Haematoxylin behandelten Schnitten. In einzelnen Zellen ist der Zellkörper auch hier ungefärbt geblieben, in anderen dagegen hat er den Farbstoff aufgenommen. Neben diesen stark gequollenen liegen noch kleinere, ebenfalls runde Zellen frei im Bindegewebe. Zwischen beiden Zellformen finden sich viele Uebergänge. Man darf daher annehmen, dass die grossen durch schleimige Quellung aus den kleinen hervorgegangen sind.

Ganz dieselben Zellformen, wie wir sie beschrieben haben, trifft man zu Nestern angeordnet, in mit Endothel ausgekleideten Hohlräumen, welche offenbar als Lymphgefässe aufzufassen sind. Die Grösse dieser Räume ist sehr verschieden. Die grössten haben einen Durchmesser von 0,066—0,077 mm, die kleinsten von nur 0,0022 mm. In der Anordnung

der Zellen lässt sich namentlich in den kleineren Nestern eine gewisse Regelmässigkeit erkennen. Sie liegen meist so, dass der schmale Kern der Zellen nach der Peripherie des Hohlraumes zugekehrt ist, während der Zellkörper nach dem Centrum sieht (Taf V, Fig. 1). In den grösseren Räumen ist die Structur der Zellen im ganzen schlechter zu erkennen. An manchen Stellen sind die Zellgrenzen kaum noch sichtbar, so dass man zweifeln könnte, ob man es hier mit denselben Elementen zu thun hat, wenn sich nicht allenthalben Uebergänge von den wohlerhaltenen Zellhaufen zu den offenbar durch Degeneration aus ihnen hervorgegangenen Klumpen vorfänden. An den Hämatoxylin-Präparaten haben sich die so degenerirten fädigen Massen häufig ganz intensiv gefärbt. Es handelt sich hier offenbar um das Endproduct einer schleimigen oder schleimähnlichen Metamorphose der Zellen.

In einem im Längsschnitt getroffenen Canälchen hat sich das Endothel abgehoben und umgiebt schlauchförmig die Inhaltsmasse, welche sich ausser aus den gequollenen Zellen mit seitlichem Kern noch aus den kleineren Zellen mit wenig Protoplasma zusammensetzt. Ob sie mit dem Endothel im Zusammenhang stehen, liess sich nicht nachweisen.

An den kleineren Hohlräumen ist ein deutliches Endothel nicht sichtbar. Sie enthalten z. Th. nur 2 Zellen nebeneinander.

Der cystische Tumor der linken Seite hat histologisch eine ganz ähnliche Structur.

Die in Müller'scher Flüssigkeit und Alkohol gehärteten Präparate wurden meist nach van Gieson gefärbt. Auf einem senkrechten Durchschnitt durch die Wand der Cyste erhält man folgendes Bild:

Die Rinde des Tumors, welche auch hier frei von Epithel ist, wird durch eine schmale kernarme Bindegewebsschicht mit meist längs verlaufenden Fibrillen gebildet. Daran schliesst sich ein sehr gefässreiches lockeres Bindegewebe, in das grössere epithelähnliche Zellen eingefügt sind. Dieselben entsprechen den bei dem rechtsseitigen Tumor beschriebenen, frei im Bindegewebe liegenden Zellen, sind aber im Ganzen weniger gequollen. Bei einigen Zellen ist der Kern halbmondförmig und ist an die Seite gedrängt. Meist liegt er jedoch in der Mitte. Die nesterförmige Anordnung der Zellen wurde hier nicht beobachtet. Nach dem Lumen zu wird die Anordnung des Bindegewebes mehr netzförmig. In jeder einzelnen Masche liegt eine grössere Zelle. Die innere Auskleidung der Cyste wird von einem schmalen Saum derben Bindegewebes gebildet, von dem aus vereinzelte bindegewebige Papillen in das Lumen hineinragen. Dieselben bestehen ebenfalls aus dichtem Bindegewebe mit vereinzelten Zellen. Ein auskleidendes Epithel ist nirgends vorhanden.

Eine genaue Beschreibung verdient das Verhalten der Geschwulstmasse in der Tube. Schon bei der Section war es aufgefallen, wie auch im Bericht erwähnt ist, dass dieselbe beträchtlich verdickt und von derberer Konsistenz als normal war. Es zeigten sich ferner in ihrer Wand vielfach verästelte gelbliche Streifen, die meist in der Längsrichtung verliefen und sich auf das Ligamentum latum fortsetzten. Beim Anschneiden derselben trat eine weissgelbliche Masse aus, die, wie die sofort vorgenommene mikroskopische Untersuchung ergab, aus denselben gequollenen theilweise stark verfetteten, grossen Zellen bestand, wie wir sie im Ovarium geschildert haben.

Ein Abschnitt der rechten Tube wurde in Flemming'scher Lösung

gehärtet und später in Schnitte senkrecht zum Verlauf der Tube zerlegt, und mit Safranin gefärbt.

Das mikroskopische Bild ist sehr merkwürdig. Die Wand der Tube ist verdickt, die 3 Schichten derselben lassen sich nur schwer von einander trennen. Im Zusammenhang mit der Tube ist ein kleines Stück der Mesosalpinx getroffen. Dieselbe besteht fast nur aus Gefässen, zwischen denen namentlich nach der Peripherie zu stark verfettete epithelähnliche Zellen liegen. Auch die Tube selbst ist reich an Gefässen, in deren Umgebung zahlreiche Leukocyten angehäuft sind. Die peripheren Theile der Wandung sind fast vollständig von quergetroffenen, Geschwulstmasse enthaltenden Lymphgefässen eingenommen, die einen fast kontinuirlichen Kranz bilden. Nach dem Lumen zu nehmen dieselben an Zahl ab. In den Falten der Schleimhaut findet sich nur hie und da ein solcher Hohlraum. Die Wandung der Gefässe lässt fast überall ein deutliches Endothel erkennen. Wucherungsvorgänge wurden an demselben nicht beobachtet. Die Geschwulstzellen selbst haben z. Th. das schon des Oefteren beobachtete Aussehen, z. Th. zeigen sie in ihrer Anordnung einige Abweichungen. Sie sind häufig zu Schläuchen, die bald längs, bald quer getroffen sind, aneinandergereiht. Die dieselben bildenden Zellen haben fast ganz das Aussehen von Becherzellen mit wandständigem Kern und grossem gequollenen Zellkörper. Das Lumen der Schläuche ist von einer einzelnen, homogene Kugeln enthaltenden wahrscheinlich durch Zerfall von Zellen entstandenen schleimigen Masse ausgefüllt. Stellenweise ist das Grundgewebe der Tubenwand stark gequollen, sodass von ihrer Struktur fast nichts mehr zu sehen ist. Nur hie und da hebt sich von der homogenen Grundsubstanz eine kleine runde Zelle ab. An einzelnen Präparaten finden sich langgestreckte, mit epithelartigen Zellen ausgekleidete Schläuche, welche ein theils aus homogenen farblosen Kugeln, theils aus strukturlosem fädigen Schleim bestehende Masse einschliessen. Inmitten der schleimigen Masse liegen neben vereinzelten runden Zellen solche, die sich schlauchförmig aneinander geschlossen haben. Diese Gebilde sind als eigenartig angeordnete Geschwulstzellen aufzufassen. Das Epithel der gefalteten Tubenschleimhaut ist erhalten, aber hochgradig verfettet.

Um das Uebergreifen der Geschwulst auf die Tube zu untersuchen, wurde ein Stück der linken Tube mit der zugehörigen Mesosalpinx und dem angrenzenden Theil des Ovarialtumors in der Nähe des Fimbrienendes im Zusammenhang herausgenommen und in Schnitte zerlegt. Die Präparate wurden nach van Gieson gefärbt (s. Fig. 1). Die Cystenwand hat in der Hauptsache die oben beschriebene Struktur. Doch finden sich in ihr dicht unter der Serosa zahlreiche Nester von Geschwulstzellen, die bei den übrigen Schnitten des linken Tumors vermisst wurden. Dieselben liegen in deutlich abgegrenzten, Endothel tragenden Hohlräumen, die theils längs, theils quer getroffen sind. Die Zellen selbst sind z. Th. klein, rund und haben einen gut abgegrenzten Kern und schmalen Protoplasmasaum, z. Th. sind sie stark aufgequollen, z. Th. in eine blau gefärbte fädige Schleimmasse umgewandelt. Von dem Tumor ist die Geschwulst auf dem Wege der Lymphbahnen auf die Mesosalpinx übergegangen, welche dieselben mit Zellen gefüllten Lymphgefässe namentlich dicht unter der Serosa zeigt, wie dies ja schon makroskopisch sichtbar war. Von Wichtigkeit ist das Vorhandensein einer Anzahl Parovarialschläuche in den Durchschnitten, welche unmittelbar von infiltrirten Lymphsinus umgeben sind. Dieselben sind

kenntlich an den sie umgebenden Bündeln glatter Muskelfasern und dem an einzelnen Stellen gut erhaltenen, Flimmerhaare tragenden hohen Cylinderepithel, welches ein enges Lumen einschliesst. Ein Zusammenhang dieser Schläuche mit den die Lymphsinus ausfüllenden Zellen war nirgends zu entdecken. Das mikroskopische Bild der Tube ist ganz ähnlich, wie oben beschrieben, doch ist hier die Infiltration mit Geschwulstmasse eine viel reichlichere. Der grösste Theil der Tubenwand wird durch mit grossen Zellen gefüllte, meist quer getroffene Lymphgefässe eingenommen, bei denen man stellenweise direkt den Zusammenhang mit denen der Mesosalpinx nachweisen kann. In den peripheren

Fig. 1

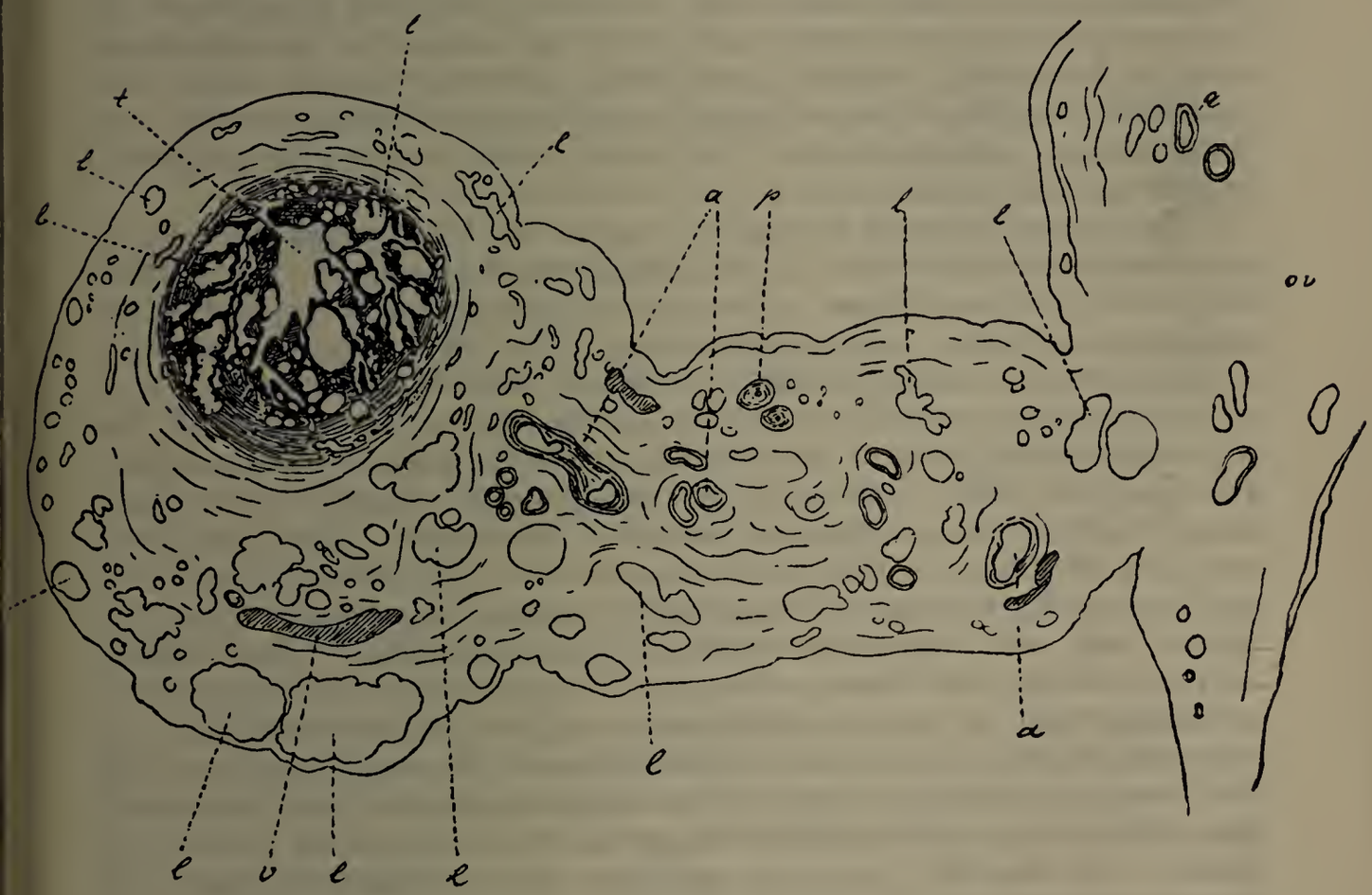

Querschnitt der linken Tube mit Mesosalpinx, 7mal vergrössert.
t Lumen der Tube. l Lymphgefässe, mit Geschwulstzellen gefüllt. p Parovarialschläuche. a Arterien. v Venen.
Die Falten der Tubenschleimhaut sind dunkel gehalten, um die darin vorhandenen infiltrirten Lymphgefässe deutlicher hervortreten zu lassen.

Theilen der Wand sind sie klein und spärlich, nach dem Lumen dagegen so reichlich und ausgedehnt, dass von Tubengeweben eigentlich nichts mehr erhalten ist. Die Falten der Schleimhaut bestehen in der That fast nur aus kolossal erweiterten Hohlräumen, die mit Geschwulstmasse angefüllt sind. Das Tubenepithel ist auf der Höhe der Falten zu Grunde gegangen, in den Ausbuchtungen zwischen den einzelnen Falten ist es meist noch erhalten, hat sich aber von der Wand abgehoben. An einem Theil der Zellen ist der Flimmersaum noch sichtbar.

Die Mesenterialdrüsen sind durch das Eindringen von Geschwulstmasse in die Lymphbahnen, an das sich als unmittelbare Folge eine starke Chylusstauung angeschlossen hat, erheblich in ihrer Struktur verändert. Die in Flemming'scher Lösung gehärteten, mit Safranin gefärbten Präparate zeigen folgendes Verhalten:

An der Peripherie der Drüse hängen einzelne normale, schwarz gefärbte Fettzellen enthaltende Fetträubchen. Die Kapsel ist etwas verdickt und sehr reich an Gefässen, in deren Umgebung zahlreiche Leukocyten liegen. Am Hilus tritt eine Anzahl stark erweiterter Lymphgefässe ein, die eine feinkörnige graue geronnene Masse und darin kleine Lymphzellen enthalten. Die Lymphsinus, namentlich die unter der Kapsel gelegenen, sind stark erweitert und mit einem Inhalt gefüllt, welcher z. Th. aus derselben grauen Masse, wie sie sich in den grossen Chylusgefässen vorfand, z. Th. aus Geschwulstelementen besteht. Die letzteren sind in den nach dem Centrum gelegenen Lymphsinus im Ganzen gut erhalten, wenn auch stark gequollen, in den peripheren sind sie hochgradig verfettet und dicht unter der Kapsel findet sich innerhalb der Sinus ein vollständig geschlossener Saum solcher mit Fettkörnchen gefüllter Zellen. Die Lymphstauung ist am ausgeprägtesten in den peripheren Theilen.

Das lymphadenoide Gewebe ist durch die Durchsetzung der Drüse mit Geschwulstmasse sehr in den Hintergrund gedrängt. Die Follikel sind durch die erweiterten Sinus sehr verkleinert, auch die Follikularstränge sind klein und unregelmässig. Ein Hineinwuchern von Geschwulstzellen in dieselben konnte nirgends beobachtet werden.

Einfacher gestaltet sich das Bild in den Achseldrüsen, weil hier die Lymphstauung fehlt. Auch bei ihnen ist die Kapsel etwas verdickt. Hie und da findet sich in ihr ein mit Endothel ausgekleideter Spaltraum, welcher Geschwulstmasse enthält. Dazwischen reichliche kleinzellige Infiltrationen. Die Lymphsinus sind in allen Theilen der Drüse prall mit dicht nebeneinanderliegenden grossen gequollenen Zellen angefüllt und weit über ihre normale Grösse ausgedehnt. Man erkennt in Folge dessen den ferneren Bau des Lymphsystems der Lymphdrüse so deutlich wie an einem mit Injektionsmasse gefüllten Präparat. An manchen Stellen, wo nur die Geschwulstmasse herausgefallen ist, sind die Bindegewebsbälkchen, welche die Sinus durchziehen, gut erkennbar. Die Follikel und die Follikularstränge haben die normale Grösse und heben sich deutlich von den zwischen ihnen verlaufenden Sinus ab. Zuweilen sieht man, wie die Geschwulstelemente das Follikulargewebe durchsetzt haben.

Die Schnitte aus der Leber, dem Mesenterium, dem Netz und dem Magen sind durchweg nach der von Gieson'schen Methode gefärbt.

Die Leberpräparate wurden so angefertigt, dass der Schnitt tangential zur Oberfläche der Leber geführt wurde und zwar so, dass gerade eins der mit weissem Inhalt gefüllten, in der Leberkapsel verlaufenden Lymphgefässe, die im Sectionsbericht erwähnt sind, längs getroffen wurde. Die Kapsel besteht aus wellig verlaufenden Bindegewebszügen mit ziemlich reichlichen Kernen. Ein Endothel ist nur an wenigen Stellen des Lymphgefässes erhalten. Den Inhalt desselben bildet eine fädige, schleimige Masse, in der grosse bläschenförmige Zellen mit stark gequollenem Protoplasma und meist deutlichem Kern suspendirt sind. Neben dem grossen Lymphgefäss durchziehen noch

einzelne kleinere, ebenfalls mit Tumormasse angefüllte Gefässe das Gewebe, die wohl als Aeste der grösseren aufzufassen sind. Das Lebergewebe ist schlecht erhalten. Die Kerne der Zellen färben sich entweder gar nicht oder nur sehr mangelhaft. Ihr Protoplasma ist vielfach stark verfettet. In den Blutkapillaren ist hier und da Blut enthalten, durch das die Leberzellenbalken comprimirt und stark atrophisch geworden sind.

Eine zweite Serie von Präparaten wurde so hergestellt, dass das Lymphgefäss quer getroffen wurde. Das mikroskopische Bild ist dem eben beschriebenen analog.

Eine ähnliche Injection der Lymphgefässe mit Geschwulstzellen findet sich in der Radix mesenterii. Das Gewebe ist sehr fettreich. Zwischen den einzelnen Fettläppchen liegen festere Partien aus derbem Bindegewebe mit zahlreichen Gefässen bestehend. In der Umgebung kleinzellige Infiltration. Dazwischen laufen zahlreiche, sehr grosse weite Chylusgefässe, die zum Theil mit geronnener grauer Masse, zum Theil mit grossen Geschwulstzellen gefüllt sind.

Sehr auffallend ist die Ausbreitung der metastatischen Geschwulstmasse im grossen Netz. Bei der mikroskopischen Untersuchung zeigt sich, dass die Volumzunahme durch eine starke Faltung des Gewebes und eine ausgedehnte Durchsetzung mit Geschwulstmasse bedingt ist. Die Geschwulstzellen liegen zum Theil innerhalb der Lymphgefässe, welche die breiten Züge von Bindegewebe, welche sich zwischen die einzelnen Fettläppchen des Netzes einschieben, durchziehen, zum Theil aber auch ausserhalb des Netzes in den buchtigen Räumen zwischen den Falten. Dass diese letzteren Stellen wirklich die Zwischenräume zwischen den einzelnen Blättern des Netzes sind, wird besonders da deutlich, wo das die Falten auskleidende Endothel gut erhalten ist und das Netzgewebe scharf von der Geschwulstmasse trennt. Die Zellen sind hier besonders gross und oft zu Schläuchen, in deren Inneren sich eine Schleimmasse befindet, angeordnet. Bei der grossen Zartheit des Netzgewebes ist ein Uebergehen der Geschwulstmasse aus den Lymphbahnen an die Oberfläche leicht erklärlich. Sehr wahrscheinlich ist der im Sectionsprotocoll erwähnte Zellreichthum des milchig getrübten Ascites zum Theil durch Abstossung solcher dem Netz aufgelagerter Massen bedingt. Dazu stimmte auch die intra vitam nach den Punctionen vorgenommene Untersuchung desselben, welche ganz dieselben Zellen in ihm nachwies.

Die Magenwand war vollständig durch dicht unter der Serosa verlaufende, mit Geschwulstmassen infiltrirte Lymphgefässe durchsetzt. Bei geringer Compression der frischen Magenwand zwischen zwei Glasplatten traten die gelblichen Lymphgefässe (s. Fig. 2), welche in verschiedenen Schichten in der Muscularis und unter der Serosa übereinander lagen, mit grosser Deutlichkeit hervor. Eine gleich nach der Section bei schwacher Vergrösserung entworfene Skizze giebt den netzförmigen Verlauf und die vielfachen varikösen Anschwellungen derselben wieder.

Dass es sich um Geschwulstzellen enthaltende Lymphgefässe handelte, bestätigte die später vorgenommene Untersuchung der gefärbten Schnitte. Die Magenwand ist verdickt. Die Mucosa ist stark kadaverös verändert, sodass sich die Kerne nur schwach färben. In der Muscularis, besonders dicht unter der Serosa, finden sich zahlreiche, mit Geschwulstmasse angefüllte Lymphgefässe.

Die Untersuchung der im Sectionsbericht erwähnten gallertartigen Auflagerungen der Pulmonalis ergab eine der Adventitia aufliegende Fettmasse, welche nach aussen von einer Schicht gefässreichen Bindegewebes überzogen war. Namentlich die letztere, aber auch das adventitielle Gewebe des Gefässes war von zahlreiche Geschwulstzellen enthaltenden Lymphgefässen durchsetzt.

Die Präparate aus der Lunge und Pleura wurden zum Theil mit Safranin, zum Theil mit Hämatoxylin-Eosin gefärbt. Auf den nach der letzten Methode behandelten Schnitten ist das mikroskopische Bild besonders charakteristisch.

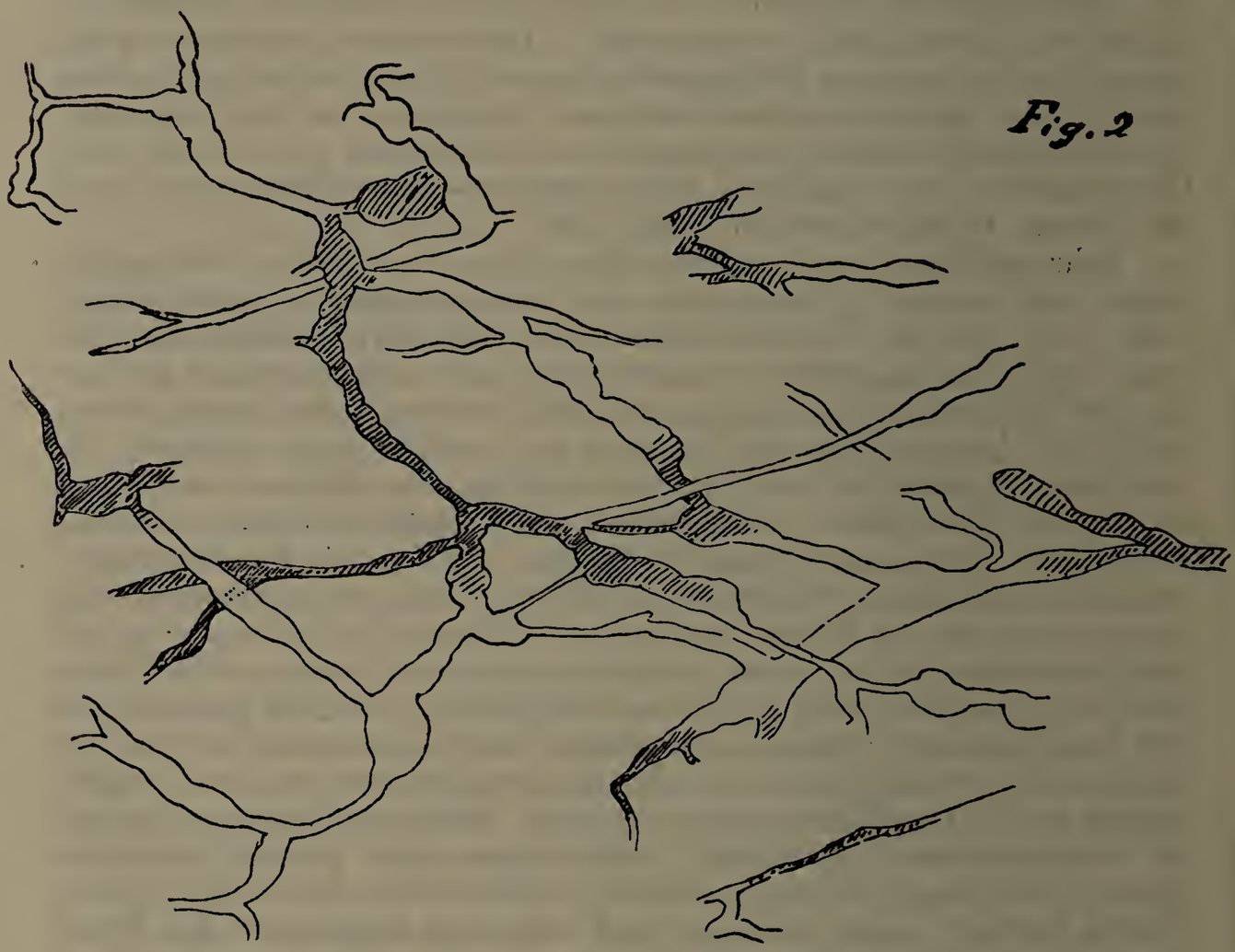

Infiltrirte Lymphgefässe der Magenwand, schwach vergrössert.
(Zeiss, Syst. a², Oc. 1.)

Die Pleura erscheint an manchen Stellen ganz normal, an anderen ist sie bis zu 1 mm verdickt, was zum Theil auf eine Zunahme des Bindegewebes und der Gefässe, in der Hauptsache aber auf eine Einlagerung grosser rundlicher, bläschenförmiger Zellen mit einem grossen Kern, an dem häufig eine Kerntheilungsfigur sichtbar ist, zurückzuführen ist. Die äusserste Schicht der Pleura besteht fast nur aus reihenförmig aneinander gelagerten Zellen, die sich zum Theil in Ketten abgehoben haben. Die mehr bindegewebigen Stellen der Pleura sind sehr reich an Gefässen, in deren Umgebung sich Leukocyten angesammelt haben. Die Lunge ist zum Theil normal, zum Theil ist sie durch Einlagerung von Geschwulstmassen stark verändert. Solche mit Tumorzellen ausgegossene Lymphgefässe finden sich besonders dicht unter der Pleura. Die darin befindlichen Geschwulstzellen sind zum Theil locker angehäuft, zum

Theil in zusammenhängenden ringförmigen Verbänden angeordnet, welche wie Durchschnitte von Zellschläuchen aussehen (Fig. 2).

Hier und da durchzieht von der Pleura ausgehend ein breites Interlobular-Septum das Lungengewebe. Auch in diesen finden sich mit Tumormassen gefüllte Lymphgefässe, ausserdem aber dieselben grossen bläschenförmigen, frei im Gewebe liegenden Zellen, die der Pleura ein so eigenthümliches Aussehen verliehen. Ob die vielfach in den Alveolen liegenden grossen Zellen als Geschwulstzellen oder als abgestossene Epithelien aufzufassen sind, dürfte schwer zu entscheiden sein.

Ganz dieselbe Verbreitungsweise der Tumormasse sieht man bei den mit Safranin gefärbten Schnitten durch die Lunge mit der ihr aufliegenden Pleura. Bei dieser Art der Behandlung zeigt sich, dass im Protoplasma der grossen gequollenen Zellen reichlich Fett enthalten ist, das durch die Schwarzfärbung gut hervortritt. Nicht überall ist übrigens die Vertheilung von Geschwulstmasse und Bindegewebe dieselbe. Manche Stellen bestehen nur aus locker aneinandergereihten bläschenförmigen Zellen, an anderen dagegen ist die Pleura ganz normal, oder zeigt höchstens eine Zunahme des Bindegewebes, in dem hie und da nur ganz vereinzelt ein mit Geschwulstzellen gefülltes Gefäss liegt.

Von den intra vitam bei der Punction entleerten Geschwulst-Stückchen wurde ein Theil in Flemming'scher Lösung gehärtet und später in Schnitte zerlegt und mit Safranin gefärbt.

Die Geschwulststückchen bestehen aus meist ziemlich locker zusammenhängenden Zellmassen, in welchen im Wesentlichen Zellen von zwei verschiedenen Grössen erkennbar sind. Kleine rundliche oder polyedrische mit kleineren oder grösseren runden Kernen, welche grösstentheils dichtere Haufen bilden, unter sich aber nur sehr lose zusammenhängen. Stellenweise bilden sie auch feine Zellnetze, indem sie durch Ausläufer zusammenzuhängen scheinen, zwischen denen sich Lücken befinden. Zwischen den kleineren treten verstreut grössere Formen auf mit gequollenem Protoplasma, nicht selten von blasiger Beschaffenheit, welche den oben beschriebenen Geschwulstzellen gleichen. An den peripherischen Theilen finden sich viel umfangreichere Zellformen, welche auf den ersten Blick ganz verschieden von den vorhin erwähnten aussehen. Doch lassen sich zahlreiche Uebergänge von den runden gequollenenen zu grösseren vollständig epithelartig angeordneten nachweisen. Besonders ausgezeichnet sind diese Zellmassen durch das Auftreten von grossen runden Vacuolen oder Blasen, welche meist eine sternförmige durch Safranin dunkelgefärbte fädige Gerinnungsmasse einschliessen. Das Protoplasma bildet um diese Blasen eine dünne Schicht. Zwischen den grösseren blasigen Zellen sind häufig andere polyedrische oder kugelige eingelagert. Ein Theil der Kerne dieser Zellen zeigt Mitosen und zwar finden sich hier an verschiedenen Stellen sehr grosse Kerntheilungsfiguren mit zahlreichen sehr feinen Fäden, einige sehr deutlich multipolar.

Im Wesentlichen handelt es sich hier also um dieselben Formen wie in der Pleura.

Die primären Geschwülste der Ovarien gehören zur Klasse der soliden Ovarialtumoren. Jedenfalls ist die eigentliche Geschwulstmasse nicht cystisch im gewöhnlichen Sinne, sondern fest, stellenweise von etwas weicherer, fast myxomähnlicher Consistenz.

Die mikroskopische Untersuchung der in den Lymphbahnen des Körpers in so grosser Ausdehnung verbreiteten Geschwulstelemente ergab nun grösstentheils eine so auffallende Epithelähnlichkeit, dass auch hiernach die ursprüngliche Vermuthung, dass es sich um einen echten epithelialen Ovarialtumor, ein sog. fibröses Carcinom, handelte, vollkommen bestätigt zu werden schien. Die Beschaffenheit der in den Lymphbahnen verbreiteten zelligen Elemente erinnerte an die eines Gallertcarcinoms. Die Untersuchung des Ursprungstumors führte aber nirgends zum Nachweis präexistirender epithelialer Elemente, welche als Ausgang der Geschwulst betrachtet werden konnten. Unter diesen kamen in Frage: Das Keimepithel als solches oder Wucherungen desselben in Form der Pflüger'schen Schläuche, die Graaf'schen Follikel und intra-ovarielle Schläuche des Parovariums. Vom Keimepithel war überhaupt nichts mehr sichtbar, ebensowenig fanden sich irgend welche Bildungen, die man als Reste von Pflüger'schen Schläuchen hätte auffassen können. Die spärlichen Graaf'schen Follikel waren frei von Wucherungserscheinungen, zum Theil sogar in regressiver Metamorphose begriffen; epitheliale Gebilde, welche auf Reste des Wolf'schen Körpers im Ovarium zurückgeführt werden konnten, waren nicht nachweisbar; und auch an den im Ligamentum latum gelegenen Parovarialschläuchen waren keine Wucherungsvorgänge zu beobachten. Wenn auch dieser negative Befund ein Carcinom nicht unbedingt ausschliesst, so hat doch die genaueste Untersuchung keinen Anhaltspunkt für die Annahme eines solchen ergeben. Die Hauptmasse des Tumors bildete eine sehr zellenreiche Wucherung, welche offenbar aus den Elementen des bindegewebigen Stromas hervorgegangen war und grösstentheils aus spindelförmigen Zellen mit fibröser, stellenweise myxomatöser Grundsubstanz bestand. Die darin theils in geringerer, theils in grösserer Menge eingelagerten gequollenen, rundlichen Zellen lassen sich weder auf eine Wucherung der Lymph-, noch der Blutgefässendothelien zurückführen, sondern sind allem Anschein nach desselben Ursprunges, wie die spindelförmigen Zellen. Die Anfüllung von deutlichen Lymphgefässen innerhalb der Geschwulst mit denselben schleimig degenerirten Zellen musste als secundäre Erscheinung aufgefasst werden.

Wir werden später im Zusammenhang mit der Besprechung der übrigen Tumoren genauer auf diesen Punkt zurückkommen.

Im Anschluss an den eingehend untersuchten Fall lasse ich nun die Beschreibung einer Anzahl Tumoren folgen, welche nach ihrer äusseren Beschaffenheit in dieselbe Gruppe gehören und in ihrem mikroskopischen Bau denselben mehr oder weniger nahestehen. Auf eine Wiedergabe der zu den einzelnen Fällen gehörigen Krankengeschichten muss ich verzichten, da mir dieselben nicht zur Verfügung standen. Die Tumoren waren zum Theil in Alkohol, zum Theil in Müller'scher Flüssigkeit gehärtet. Die Schnitte wurden sämmtlich nach van Gieson gefärbt.

Fall II.

Solider Ovarialtumor, Infiltration der Tube.

(Journal-No. 76. 1890. No. 2359.)

Die Geschwulst wurde am 17. April 1890 von Herrn Prof. Ahlfeld bei einer 43jährigen Patientin exstirpirt und dem Institut zur Untersuchung übergeben. Härtung in Müller'scher Flüssigkeit und Alkohol.

Makroskopischer Befund: 13 cm langer, 10 cm breiter, 7 cm hoher derber Tumor mit höckeriger Oberfläche. Derselbe ahmt in seiner Gestalt deutlich die des Ovariums nach. An der dem Hilus entsprechenden durch eine tiefe Einkerbung gekennzeichneten Stelle findet sich eine etwa 4 cm lange, schmale, aus gefässreichem Bindegewebe bestehende Schnittfläche, die von der Trennung des Stieles herrührt. Am Ende derselben sitzt ein Stück der ziemlich frei beweglichen Tube. Dieselbe ist stark verdickt (7 mm im Durchmesser) und infiltrirt. Die Oberfläche der Geschwulst wird durch einen glatten glänzenden Ueberzug gebildet, unter dem hie und da einzelne Blutungen sichtbar sind. Beim Durchschneiden der Geschwulst entleerte sich (im frischen Zustand) wenig etwas fadenziehende zellarme Flüssigkeit, welche (mikroskopisch) Mucinreaction (mit Essigsäure) gab. Die Durchschnittsfläche ist im ganzen weisslich gefärbt und von derber Beschaffenheit. Nur an dem der Tube gegenüber liegenden Theil befindet sich dicht unter der Oberfläche eine glattwandige etwa kirschgrosse Cyste, welche von einer sich von der Geschwulstmasse ziemlich scharf absetzenden, kaum 1 mm dicken Bindegewebsmembran begrenzt wird. Dicht neben ihr liegt eine ungefähr dreieckige kleinere in Erweichung begriffene Stelle des Gewebes. — Ueber den Zustand der anderen Ovarien ist nichts bekannt.

Mikroskopische Untersuchung: Das Oberflächenepithel ist nirgends erhalten. Die Kapsel des Tumors wird durch eine sehr schmale kernarme Bindegewebsschicht gebildet. Unter ihr liegt ein sich nur undeutlich von ihr abgrenzendes, ziemlich dichtes, aus sich vielfach durchkreuzenden Bindegewebsbündeln bestehendes gefässreiches Gewebe. Die Zellen desselben sind ziemlich reichlich, spindelförmig und besitzen einen länglichen Kern. In den Spalten zwischen den Fibrillen ist hie und da eine sehr grosse rundliche oder ovale Zelle mit mattblau gefärbtem Zellleib und einem schmalen halbmondförmigen, an die Seite gedrängten Kern eingelagert. Bei starker Vergrösserung erkennt man, dass der

blau gefärbte Zellkörper von einem sehr feinen Netzwerk durchzogen ist. In der Grösse stimmen sie ungefähr mit den bei Fall I beschriebenen gequollenen Zellen überein. Die Durchschnittsmaasse für die ganzen Zellen sind 0,016—0,022, für den Kern 0,0066. Weiter nach der Tiefe wird das Gewebe lockerer und zellärmer. Dazwischen eingestreut finden sich dichtere Partieen, meist in Form unregelmässiger Haufen, in denen die Zellen des Stroma's grösser sind und zahlreicher auftreten. Innerhalb dieser Haufen finden wir dieselben blauen gefärbten Zellen, meist zu mehreren und neben ihnen kleinere circa 0,01 messende, z. Th. runde, z. Th. polyedrische Zellen. Die Kerne der kleineren sind meist mittelständig und gross, das Protoplasma oft durch Pikrinsäure etwas gefärbt. Manche von ihnen enthalten Vacuolen. Man bekommt an solchen Stellen den Eindruck, als ob die gequollenen gelben und blauen Zellen unmittelbar dort durch Proliferation aus den Stromazellen entstanden wären. Auffallend ist, dass fast zu jedem solchen dichteren Haufen Kapillaren verlaufen, die ausser rothen Blutkörperchen häufig Leukocyten in grosser Anzahl enthalten. An manchen Stellen scheinen sich die Gefässe in einem solchen Zellhäufchen aufzulösen. Irgendwelche Wucherungserscheinungen ihres Endothels konnten indessen nicht beobachtet werden, sodass für die Annahme, die Neubildung könnte von ihnen ausgegangen sein, kein genügender Anhaltspunkt besteht. Auch die hie und da getroffenen Lymphgefässe sind durchaus normal. In einigen fanden sich stark gequollene Geschwulstzellen, die offenbar nicht in diesen entstanden, sondern dorthin verschleppt sind.

Auch in diesem Tumor kamen vereinzelte myxomartige Partieen vor, in denen hie und da ganz isolirt die grossen gequollenen blauen Zellen, aber auch die kleineren gelblichen im Maschenwerk liegen.

Die Wand der oben erwähnten Cyste trägt nirgends Epithel. Sie setzt sich aus einem ziemlich zellarmen Bindegewebe zusammen, dessen Fibrillen durch zahlreiche Hämorrhagien auseinandergedrängt sind. In der Nähe derselben liegen zahlreiche pigmenthaltige Rundzellen. Der sich an die ziemlich deutlich abgesetzte Cystenwand anschliessende Theil des Tumors ist auffallend reich an grossen Zellen der erwähnten Beschaffenheit.

Reste von präexistirenden epithelialen Gebilden waren nirgends mehr aufzufinden.

Ganz ähnlich wie bei Fall I ist die Ausbreitung der Geschwulst auf die Tube. Auch hier sind die Lymphgefässe, besonders die dicht unter der Schleimhaut liegenden, vollständig mit grossen Zellen angefüllt. Das Protoplasma derselben ist meist etwas gelblich gefärbt und stark gequollen. Die Zellgrenzen sind überall gut erhalten. Das Endothel der Gefässe bietet keine Veränderung. Dieselben gequollenen, offenbar den im Ovarium beschriebenen entsprechenden Zellen finden sich auch ausserhalb der Gefässe an manchen Stellen frei im Bindegewebe liegend. Einige der Tubenfalten sind so dicht von ihnen durchsetzt, dass von einem bindegewebigen Stroma kaum noch etwas zu sehen ist, andere sind durch ein mit Geschwulstzellen angefülltes Lymphgefäss stark ausgedehnt.

Das Charakteristische des Tumors liegt also auch bei Fall II in der Einlagerung grosser, mehr oder weniger schleimig gequollener Zellen in das bald mehr fibröse, bald mehr myxomatöse Grundgewebe, und in ihrer innigen Beziehung zu den Zellen des Stroma's, sowie in der Verbreitung der Geschwulstmasse auf die Lymphbahnen der Tube.

Fall III.

Doppelseitige solide Geschwulst des Ovarium.

Zwei Tumoren, die innerhalb eines Jahres von Herrn Prof. Ahlfeld bei der 54jährigen Frau St. exstirpirt wurden. In ihrem makroskopischen Bau sind sie den beiden vorigen durchaus analog, und auch in ihrer mikroskopischen Beschaffenheit lassen sie sich sehr gut mit ihnen vergleichen.

Der eine grössere (Journal-No. 90, 1889, No. 1893) gehörte dem rechten Ovarium an und wurde am 20. 4. 1889 durch Laparotomie entfernt. Härtung in Alkohol.

Der Tumor war frisch 1410 g schwer. Er besitzt eine unebene höckerige Oberfläche. Zu beiden Seiten etwa in der Mitte befinden sich 2 tiefe Einschnitte, welche über apfelgrosse Lappen von der Hauptmasse der Geschwulst abgrenzen. An der einen etwas concaven Fläche sieht man die periphere Hälfte einer Tube mit dem daranhängenden Stück des breiten Mutterbandes, in welchem Parovarialschläuche verlaufen. Die Tube sowohl wie die Fimbrie sind geschwollen und geröthet. Auf Druck entleert sich aus ihnen eine spärliche Menge blassen Sekretes. Der Tumor selbst zeigt auf der Schnittfläche ein ziemlich gleichmässiges Gefüge. Er hat im allgemeinen eine feste, faserige Beschaffenheit, doch lassen sich viele kleinere und grössere Knollen, sowohl in den tieferen wie in den oberflächlichen Partieen durchfühlen. Nirgends sind Cysten zu erkennen. Entlang dem convexen Rande hat der Tumor auf dem Durchschnitt eine marmorirte Zeichnung, die durch Einlagerung von anscheinend hämorrhagischen, an anderen Stellen mehr graugelb gefärbten Partieen in das Gewebe bedingt ist. Diese Stellen sind bedeutend weicher. Die convexe Oberfläche über ihnen ist von sehr wechselnder Consistenz, indem die eingesunkenen Stellen sich derber, narbig anfühlen, während die erhabenen röthlichen Höcker eine weichere Beschaffenheit haben.

Der von dem linken Ovarium ausgegangene Tumor (Journ.-No. 78, 1890, No. 2066) wurde am 1. April 1890 exstirpirt.

Derselbe ist 22 cm lang, 15 cm breit, $4^1/_2$ cm hoch und im ganzen von mittelfester Consistenz. Hie und da lassen sich einzelne härtere Stellen durchfühlen. In seiner Gestalt lässt sich noch deutlich das Ovarium erkennen. Die Oberfläche, welche eine meist röthlichweisse Farbe zeigt, ist, abgesehen von einigen unbedeutenden Unebenheiten, vollständig glatt. Am Hilus befindet sich eine mässig tiefe Einziehung, in welcher eine dreieckige von der Abtragung des Stieles herrührende Schnittfläche auffällt. Dicht daneben haftet am Tumor noch ein 3 cm langes, $1^1/_2$ cm breites infiltrirtes Stück Fimbrie. Der Durchschnitt des Tumors ist im ganzen weisslich, derb und lässt deutlich eine nach der Mitte gerichtete Faserung erkennen. Hie und da ragen einige gelblich gefärbte Partien etwas über die Schnittfläche vor.

Mikroskopische Untersuchung. Der histologische Bau ist bei beiden Tumoren ganz derselbe. Im ganzen sind sie viel zellenreicher als die beiden vorigen. Das Oberflächenepithel ist z. Th. sehr gut erhalten und besteht aus häufig perlschnurartig aneinandergereihten ovalen

Zellen mit einem deutlichen Kern. Die wenig scharf abgegrenzte Kapsel wird durch einen schmalen Streifen Bindegewebe mit spärlichen spindelförmigen, einen länglichen Kern einschliessenden Zellen gebildet. Die Geschwulst selbst wird von einem Gerüst von Bindegewebsbalken durchsetzt, die meist radiär zum Centrum verlaufen und sich in der Peripherie zu besonders groben Balken zusammenschliessen, welche die Kapsel z. Th. noch durchsetzen. Die zwischen den dicken Bindegewebszügen gelegenen Theile sind durch ein feines Netzwerk eingenommen, das von dünnen, von den stärkeren Stämmen ausgehenden Fibrillen gebildet wird. Die meist länglichen Maschen desselben sind dicht angefüllt mit oft reihenförmig angeordneten, grossen, runden Zellen, welche einen meist centralen Kern und einen häufig gequollenen, röthlich gefärbten Zellkörper besitzen. Dieselben gehen bis dicht an die Kapsel, mit dem Keimepithel stehen sie jedoch in keinem Zusammenhang. Die Zellen des bindegewebigen Stromas sind spindelförmig, ihr Kern ist meist länglich. Mehr nach der Tiefe zu sind die Maschen des Netzwerkes hie und da viel feiner und die Bindegewebszellen oft sternförmig. An solchen mehr myxomartigen Stellen sind die Geschwulstzellen spärlicher aber grösser, im Durchschnitt 0,006 mm lang. Sie liegen entweder ganz einzeln oder in kleinen Häufchen innerhalb des Maschenwerkes. Der Kern ist meist durch das hochgradig gequollene Protoplasma ganz an die Seite gedrängt. Das giebt ganz ähnliche Bilder, wie sie in Fall I. und II. geschildert wurden.

Der Tumor ist im Ganzen ziemlich arm an Blut- und Lymphgefässen. Die Endothelien derselben sind durchaus normal. Follikel wurden nirgends gefunden.

Von der als infiltrirt bezeichneten Tube wurden Schnitte mit dem Rasirmesser gemacht. Eine Durchsetzung mit Geschwulstmasse konnte in denselben nicht festgestellt werden.

Fall IV.

Doppelseitige solide, theilweise cystische Geschwulst.

(Journal-No. 76, 1890, No. 2068.)

Der unregelmässige rundliche, etwas abgeplattete Tumor des rechten Ovariums wurde am 25. 4. 1890 durch Herrn Prof. Ahlfeld bei einer 25jährigen Patientin Marie B. exstirpirt. Zur Härtung wurde Müller'sche Flüssigkeit und Alkohol benutzt.

Im gehärteten Zustand ist derselbe ca. 20 cm lang, 15 cm breit, 8 cm dick. An der einen Seite tritt eine dünnwandige faustgrosse Cyste hervor, welche aus 2 einzelnen, ungefähr apfelgrossen Abtheilungen besteht, die im frischen Zustande gelblich-grüne Flüssigkeit enthielten. Der übrige Theil der Geschwulst ist fast durchweg solide und an der Oberfläche sehr uneben höckerig. Die einzelnen rundlichen, buckeligen Vorsprünge sind grösstentheils durch tiefe Einschnitte abgegrenzt. Die Höcker haben eine verschiedene Grösse, von der einer kleinen Erbse bis zu der einer Wallnuss. Die grössten sind im allgemeinen flach und wenig abgegrenzt. An der abgeflachten, dem Hilus entsprechenden Fläche findet sich in einem tiefen Einschnitt eine schmale 6—7 cm lange Schnittfläche, an welcher man die Blätter des Lig. latum und die

darin eingeschlossenen Gefässdurchnitte erkennen kann. An einem Ende der Schnittfläche ist das ungefähr 3 cm lange, peripherische Stück der Tube erkennbar, deren Fimbrien ziemlich stark geschwollen und blutreich ist. Unmittelbar vor dem Fimbrienende sitzt an der Tubenwand eine kleinkirschgrosse Cyste. Die Tube selbst erscheint ziemlich stark verdickt. Auf dem Durchschnitt grenzen sich ähnlich wie an der Oberfläche rundliche Abtheilungen ab, dazwischen verlaufen breite fibröse Züge. Der Durchschnitt der einzelnen Knoten ist ziemlich homogen. An anderen Stellen ist die Abgrenzung in einzelne Lappen nicht so deutlich. Ausser den oben genannten kommt noch eine etwa hühnereigrosse, ebenfalls glattwandige Cyste an der einen Seite zum Vorschein. Im frischen Zustand war die Schnittfläche an manchen Stellen etwas schleimig. Die Farbe war im ganzen röthlichweiss.

Drei Tage nach der Operation ging die Patientin an einer Peritonitis zu Grunde. Aus dem Sectionsprotocoll geben wir nur soviel wieder, als für unseren Zweck von Interesse ist.

In der Bauchhöhle befindet sich eine mässige Menge (ca. 300 g) blutiger trüber Flüssigkeit. Die Darmschlingen sind sämmtlich ziemlich erweitert. An dem im allgemeinen blassen Peritonealüberzug fallen einige stärker geröthete, unregelmässige Flecken auf, welche in der Mitte der Bauchhöhle und im unteren Theile vielfach zarte Auflagerungen erkennen lassen. An einigen Stellen erreichen diese eine grössere Ausdehnung und Dicke, namentlich in der Nähe der Valvula ileocoecalis, wo der Darm mit dem blutigen Stumpf am rechten Ligamentum latum verklebt ist. An Stelle des exstirpirten Ovariums findet sich ein rundlich knopfförmiges Gebilde von dunkelrother Farbe, welches den Stumpf des Ligamentum latum und der Tube einschliesst. Die ziemlich deutlich erkennbare Schnittfläche ist 1 cm breit, ca. 6 lang und zeigt in der Mitte zahlreiche, durch Thromben verschlossene Gefässöffnungen. Der ganze Stumpf ist durch mehrere eng anschliessende Ligaturen von starker Seide umschnürt, ausserdem finden sich 2 übereinanderliegende Unterbindungen einzelner Partieen des Stumpfes.

Das linke Ovarium ist in eine nierenförmige blassröthliche Geschwulst von kleinhöckeriger Oberfläche umgewandelt. Dasselbe misst 10—11 cm in der Länge, 8 in der Breite, 5 in der Dicke. Mit dem ziemlich kleinen Uterus steht es durch das anscheinend ganz unveränderte Ligamentum latum in Verbindung. Die Tubenwand ist schlaff und dünn. Auf dem Durchschnitt der derben Ovarialgeschwulst hebt sich eine deutliche Rindenschicht ab, welche sich in Gestalt einzelner Fortsätze in die Tiefe erstreckt. Am Hilus sind einige rundliche, derbe Bezirke erkennbar.

Die Retroperitonealdrüsen sind geschwollen, auf dem Durchschnitt haben sie eine weissliche Färbung. Im Hilus und an der Oberfläche sieht man eine Anzahl erweiterter Lymphgefässe von gelblicher Farbe, aus welchen sich eiterähnliche Inhaltsmasse entleert.

Die anatomische Diagnose lautete:

Peritonitis fibrinosa recens post exstirpationem carcinomatis fibrosi ovarii dextri. Carcinoma ovarii sinistri. Glandulae retroperitoneales tumefactae et lymphangitis purulenta ibidem. Atelectasis et oedema incipiens pulmonum.

Leider ist über die mikroskopische Beschaffenheit des Inhalts der Lymphbahnen und der geschwollenen Retroperitonealdrüsen nichts notirt. Die Veränderungen wurden auf die vorhandene eitrige Entzündung bezogen.

Eine metastatische Verbreitung der Geschwulst scheint nicht vorgelegen zu haben.

Mikroskopisch wurde nur der grössere exstirpirte Tumor untersucht.

Mikroskopischer Befund. Die Kapsel der Geschwulst ist dicker als bei den ersten 3 Fällen, setzt sich aber auch nur wenig scharf von dem darunter liegenden Gewebe ab. Die dieselbe bildenden Bindegewebsfibrillen verlaufen im allgemeinen parallel der Oberfläche. Zwischen ihnen liegen nur spärliche Spindelzellen mit länglichen Kernen. Hie und da dringt von der Kapsel ausgehend ein breiter Bindegewebsstrang in das Innere. Der eigentliche Tumor setzt sich aus mehr streifigen bindegewebigen und dichteren knolligen Theilen zusammen. Die ersteren betrachten wir zuerst, weil in ihnen die Geschwulstentwicklung noch in ihren Anfängen zu sehen ist. In einem dichten fibrösen Grundgewebe, dessen Zellen meist spindelförmig sind und einen länglichen Kern besitzen, und dessen Fasern oft etwas geschlängelt verlaufen, sind die Geschwulstzellenmassen nicht überall gleichmässig vertheilt. Vielfach sind die meist undeutlich begrenzten, einen scharf konturirten runden, im Durchmesser 0,004—0,006 mm messenden Kern und etwas gelb gefärbtes Protoplasma einschliessenden Zellen zu Nestern in die Spalten des Bindegewebes gelagert. In der Umgebung derselben verlaufen zahlreiche Kapillaren mit gewucherten Endothelien. An andern Stellen wieder, wo das Gewebe mehr locker, fast myxomatös ist, sind die Zellen etwas gequollen und liegen ganz isolirt in den Maschen des Grundgewebes. Hie und da ist ein Lymphgefäss quer getroffen, das in seinem Innern hochgradig gequollene, meist gelbbraun gefärbte, oft vacuoläre Tumorzellen enthält. Dieselben liegen z. Th. regellos nebeneinander, z. Th. sind sie (an einzelnen Stellen) zu schönen Schläuchen angeordnet, in welchem Falle sie ein ganz epithelähnliches Aussehen haben. Der Hohlraum der Schläuche wird häufig von einer schleimigen, fädigen, blau gefärbten Masse ausgefüllt. Das Endothel solcher geschwulsthaltigen Lymphgefässe lässt keine Zeichen einer Proliferation erkennen.

In den makroskopisch als dichte Knollen erscheinenden Stellen tritt das Bindegewebe gegen die Geschwulstzellen zurück. Dieselben liegen eine neben der anderen dicht gedrängt in einem engen Maschenwerk, welches durch feine, von dem die Knollen umgebenden Bindegewebe aus in das Innere derselben eindringende Fibrillen gebildet wird. Nur selten trifft man auch hier eine Andeutung der schlauchförmigen Anordnung. Die Schläuche haben meist kein Lumen. Die einzelnen Zellen sind theils rundlich, theils polyedrisch.

Die Wand der Cysten besteht aus einem kernarmen, schleimig degenerirten Gewebe. In demselben liegen vielfach verzweigte Zellstränge, welche hie und da eine Kapillare einschliessen. Anscheinend handelt es sich hier um Wucherungsvorgänge der Kapillaren. In das Lumen der Cyste ragen einige bindegewebige Vorsprünge. Ein auskleidendes Epithel ist nirgends vorhanden.

Follikel und Keimepithel wurden nirgends mehr angetroffen.

In der verdickten Tube fanden sich wie bei Fall I und II einige mit gequollenen, z. Th. schlauchförmig angeordneten Geschwulstzellen

angefüllte Lymphgefässe. Das Endothel derselben verhielt sich ganz normal.

Fall V.

Doppelseitige, grösstentheils solide Ovarialgeschwulst.

Auf eine genaue Beschreibung der grob anatomischen Struktur der beiden, demselben Individuum angehörenden Tumoren muss ich verzichten, da sie mir nicht mehr zur Verfügung stehen. Sie soll makroskopisch ganz das gleiche Verhalten wie die oben beschriebenen gehabt haben. Der eine Tumor war etwa faustgross, der andere erheblich kleiner. Beide enthielten einige glattwandige rundliche Cysten. Durch die Güte des Herrn Dr. Eberhart in Köln, welcher dieselben durch Laparotomie entfernte und zur Beurtheilung in das hiesige pathologische Institut sandte, bin ich in der Lage, einige Angaben über den Krankheitsverlauf und die Operation zu machen.

Es handelte sich um eine 35jährige mittelkräftige Frau, welche 2 mal, das letzte Mal vor 4 Jahren geboren hatte. Die Menses waren in letzter Zeit postponirend und ziemlich schwach. Patientin klagte über anhaltende Rückenschmerzen. Nachdem sie längere Zeit auf ein Magenleiden, später auf eine Blinddarmentzündung behandelt worden war, wurde sie am 23. 1. 1893 von Herrn Dr. Eberhart untersucht, welcher folgenden Befund feststellte.

Rechts und vor dem Uterus befindet sich ein gut mannesfaustgrosser, leicht beweglicher Tumor; links seitlich und hinter dem Uterus gelegen ein anderer etwa gänseeigrosser. Es besteht ausserdem ein Vitium cordis. (Mitralstenose.) Lungen und Nieren ohne nachweisbare Veränderung.

Operation am 26. 1. Der Stiel des rechten Tumors zeigt eine Torsion um etwa 90 °. Da er sehr breit ist, wird er in 2 Partieen abgebunden. Adhäsionen sind weder am rechten noch am linken vorhanden. Exstirpation beider Tumoren. Der Verlauf war fieberfrei. Trotzdem konnte sich die Patientin nicht erholen. Sie hustete viel und hatte stets Schmerzen im Kreuz. 4 Monate nach der Operation starb sie an einer Pleuropneumonia metastatica, wie der sie zuletzt behandelnde Arzt angab. Die Section wurde leider verweigert.

Zur Färbung der Präparate wurde Haematoxylin-Eosin benutzt, einige Präparate wurden nachträglich mit Picrinsäure-Säurefuchsin behandelt, andere mit Orange-Lösung.

Die von beiden Geschwülsten stammenden Schnitte haben ein etwas verschiedenes Aussehen; ein Theil ist dunkeler und von sehr dichter Beschaffenheit, ein Theil ist heller blassröthlich gefärbt, durchscheinender; die dunkel gefärbten Partieen nehmen hauptsächlich die oberflächlichen Theile ein, erstrecken sich aber mehr oder weniger weit in die Tiefe, indem sie sich hier in einzelne kleine Fleckchen auflösen. Einige Schnitte enthalten ausserdem 2 Cysten von etwa Erbsengrösse. Eine andere Reihe von Schnitten enthält eine etwas grössere Cyste.

Was zunächst die dunkel gefärbten Partieen, an der Oberfläche gelegen, betrifft, so sind dieselben überall noch von einer dünnen Schicht kernarmen Bindegewebes bedeckt. Histologisch bestehen sie aus einem bindegewebigen Stroma mit sehr zahlreichen, meist spindelförmigen Zellen, welche einen länglichen Kern einschliessen. In die Maschen desselben sind sehr viel grössere, sehr intensiv, zum Theil dunkelblau, zum Theil röthlich gefärbte Zellen eingelagert. Dieselben lassen meist eine Anordnung zu regelmässigen Reihen und Strängen erkennen, die zum Theil parallel zur Oberfläche, zum Theil in verschiedenen Richtungen verlaufen. In ihrer Form sind sie sehr verschiedenartig. Manche sind vollständig epithelartig, andere rund, stark gequollen mit seitlich liegendem, halbmondförmigen Kern. Auch die Stromazellen haben nicht immer die typische spindelförmige Gestalt. Hie und da sind sie etwas grösser und dicker und bekommen dadurch Aehnlichkeit mit den grossen runden Zellen. Auch kommen in diesen Zellen deutliche Kerntheilungsfiguren vor (s. Taf. VI).

Die in der Tiefe des Tumors gelegenen, in Form einzelner dunkler Fleckchen auftretenden Stellen bestehen aus Anhäufung derselben grossen blau oder röthlich gefärbten Zellen innerhalb des bindegewebigen Stroma's. Auch bei ihnen ist eine Anordnung in meist radiär zum Centrum des Häufchens gerichteten Strängen zu beobachten. In der Umgebung solcher Häufchen hat das Bindegewebe oft Aehnlichkeit mit einem myxomartigen Gewebe, dessen lockere Fibrillen auseinander gedrängt sind. Zwischen denselben liegen ganz vereinzelte stark gequollene, oft vacuoläre runde Zellen mit wandständigem halbmondförmigen Kern, welche identisch sind mit den in den Haufen liegenden grossen Zellen, dieselben sind theils durch Haematoxylin schön blau, theils durch Eosin röthlich gefärbt. An den mit Gieson'scher Lösung nachbehandelten Schnitten hat ein Theil der Zellen, besonders in den etwas dichteren Stellen, die blaue Haematoxylinfarbe beibehalten, während andere, besonders in dem lockeren Maschenwerk, die helle Picrinsäurefärbung angenommen haben (Taf. VI, Fig. 6, 7). Ihr Durchmesser beträgt durchschnittlich 0,0176—0,022, die Länge des Kernes etwa 0,006 mm, seine Breite 0,0022 mm. Von der Fläche gesehen ist derselbe rundlich oval oder auch zackig. Hie und da ist das myxomatöse Grundgewebe hyalin gequollen. Das Maschenwerk ist dann breiter, stark glänzend und zeigt ab und zu tropfenartige Anschwellungen.

Die in den Schnitten erwähnten Cysten haben eine verschiedene Bedeutung. Die beiden neben einander liegenden erbsengrossen sind offenbar durch Auflockerung des myxomatösen Gewebes entstanden und sind dementsprechend epithellos. Ihr Inhalt besteht aus einer feinkörnigen Gerinnungsmasse. Die andere isolirt liegende dagegen ist von einem mindestens aus 10 Schichten gebildeten Epithel, aus grosskörnigen rundlich-polyedrischen Zellen ausgekleidet, das sich hie und da bandartig abgehoben hat. Die Unterlage des Epithels besteht grösstentheils aus Spindelzellen, zwischen denen aber auch mehr rundliche, etwas grössere Zellformen mit länglichen oder rundlichen Kernen, die häufig eine Kerntheilungsfigur besitzen, auftreten. Daran schliessen sich weiter nach der Tiefe die ganz grossen reihenförmig gelagerten Zellen an. Es macht auch hier ganz den Eindruck, als ob sich die grösseren Zellformen durch Proliferation aus den Stromazellen entwickelt hätten. Der Inhalte dieser Cyste besteht ebenfalls aus einer feinkörnigen Masse. Auch in den der Oberfläche zunächst gelegenen Theilen lässt sich sehr

deutlich verfolgen, wie inmitten der spindelförmigen Elemente grössere, stärker angeschwollene, etwas körnige oder gequollene Zellen auftreten, welche meist noch etwas kleiner sind als die grossen runden Zellen; sie haben rundliche oder durch gegenseitigen Druck polyedrische Formen und sind nicht selten in Reihen angeordnet, welche dann den Eindruck von Epithelzellenreihen machen. Mitosen sind in diesen Zellen deutlich wahrnehmbar (Taf. VI, Fig. 5).

Der Tumor ist ohne Zweifel eng verwandt mit Fall I und II. Ein besonderes Interesse verdient er, weil bei ihm die Entstehung der grossen gequollenen Zellen aus den Zellen des Stroma's am deutlichsten zu erkennen ist.

Im Anschluss an die vorstehend beschriebenen Fälle möge hier noch die Untersuchung einer soliden Ovarialgeschwulst folgen, welche in mancher Beziehung den vorigen ähnelt, sich aber doch im histologischen Bau in vielen Beziehungen abweichend, und zwar wie ein ächtes Endotheliom verhält.

Fall VI.

Grosser solider Tumor des Ovarium (Endotheliom).

(Journal-No. 107, 1890.)

Von dem im frischen Zustande 4480 g wiegenden, am 6. 6. 1890 von Herrn Professor Ahlfeld exstirpirten Tumor sind nur noch einzelne Stücke vorhanden. Aus den ziemlich kurzen Aufzeichnungen im Journal, sowie aus dem Aussehen der in Alkohol gehärteten Theile ergiebt sich, dass die Geschwulst im Ganzen eine ziemlich gleichmässige Beschaffenheit gehabt hat. Abgesehen von einzelnen kleinen, mit wässerigem Inhalt gefüllten Cysten war sie durchaus solide. An ihrer Oberfläche hoben sich einige knollige, halbkugelige Erhebungen ab, welche auch auf dem Durchschnitt sichtbar waren. Die Trennungsflächen hatten einen Durchmesser von 4—5 cm. Die Tube war nicht aufzufinden.

Mikroskopische Untersuchung: Der Tumor besitzt eine fast 1 mm dicke, im ganzen ziemlich scharf abgesetzte Kapsel, welche aus parallel verlaufenden Bindegewebsfibrillen mit spärlichen Spindelzellen besteht. In manchen Schnitten hat sie ein sehr auffallendes Aussehen dadurch, dass in ihr grosse, sehr unregelmässig gestaltete Hohlräume auftreten, welche dem Gewebe hie und da ein vollständig cavernöses Gepräge geben. An solchen Stellen sieht die Kapsel schon makroskopisch wie durchlöchert aus. Die Hohlräume sind sämmtlich leer und haben ein deutliches Endothel. Nirgends konnten an demselben Wucherungsvorgänge beobachtet werden. Die eigentliche Geschwulstmasse tritt in ihren Anfangsstadien in Form kurzer Zellreihen und Zellstränge auf, welche sich zwischen die Fibrillen der Bindegewebes einschieben. Solche Gebilde finden sich auch vereinzelt in den tieferen Schichten der Kapsel. Die Zellen sind meist rundlich oder polyedrisch und besitzen einen runden Kern. Häufig lassen sich die Zellgrenzen nur undeutlich erkennen. Anhaltspunkte für einen Zusammenhang dieser Stränge mit dem Endothel der Hohlräume konnten nirgends gefunden werden.

In Innern der Geschwulst finden sich die soliden Zellstränge, namentlich in Partieen, welche reich an Bindegewebe sind. Dasselbe hat

in seiner Anordnung im allgemeinen die Form eines durch vielfache Verbindungen zusammenhängenden Gerüstwerkes, dessen Balken aus ziemlich dichten, fibrösen Zügen bestehen. An solchen Stellen nun, wo die Balken sehr breit und zahlreich sind, sodass nur ganz schmale Lücken zwischen ihnen frei bleiben, trifft man ganz ähnliche Zellstränge wie in der Kapsel. Dieselben sind hier im ganzen viel länger und verzweigt. In einzelnen Zellen sieht man deutliche Vacuolen.

Für die weiter vorgeschrittenen Stadien der Neubildung ist die Neigung der Zellen, sich zu Schläuchen zusammenzuschliessen, charakteristisch. Dieselben kommen namentlich da vor, wo das Bindegewebe spärlicher ist. Die Schläuche sind zum Theil schmal mit einem kaum erkennbaren Lumen, zum Theil sind sie ziemlich weit und schliessen eine kaum gefärbte schleimige Masse ein. Die sie auskleidenden Zellen sind oft stark gequollen und epithelartig, an anderen Stellen mehr endothelähnlich. Zwischen den einzelnen Schläuchen verlaufen feine Fibrillen, welche von den derberen Bindegewebszügen ausgehen.

In einem Präparat liegt ein von niedrig cylindrischen epithelähnlichen Zellen ausgekleideter, sehr unregelmässig geformter Hohlraum, von dem aus schmale, von Epithel fast ganz ausgefüllte Spalten in das umliegende Gewebe vordringen. Das Innere der Cyste ist theilweise leer, theilweise von einer aus einem feinen Netzwerk bestehenden ungefärbten Substanz ausgefüllt, in welcher einzelne epithelähnliche Zellen liegen. In das Lumen ragen 2 Papillen hinein, welche ebenfalls von kubischem Epithel überkleidet sind. Myxomatöse Stellen, in welchen frei zwischen den Maschen kleine rundliche Zellen liegen, kommen nur ganz vereinzelt vor.

Wie sich aus der Beschreibung des histologischen Verhaltens ergiebt, weicht diese Geschwulst in mancher Beziehung von den vorhergehenden Fällen ab.

In den dichteren Theilen verhält sich die Geschwulstmasse ähnlich, wie in den übrigen Fällen, doch haben die zelligen Elemente, welche in ihren Anfängen zwischen den Zellen des Stroma's auftreten, eine grosse Vorliebe, zusammenhängende Zellhaufen und Zellstränge zu bilden, welche vielfach eine grosse Aehnlichkeit mit soliden Epithelsträngen besitzen. In der Mitte der grösseren Knoten gehen sodann diese soliden Stränge in andere über, welche ein deutliches, aber enges Lumen enthalten. Diese Zellen schliessen das Lumen nach Art eines ein- oder mehrschichtigen Epithels ein, sind aber im ganzen abgeflachter und unterscheiden sich von einer echt epithelialen Auskleidung durch ihre innige Verbindung mit dem Stroma. Die Hohlräume vergrössern sich stellenweise zur Bildung länglicher und unregelmässig gestalteter Spalträume, in welche zum Theil papilläre Sprossen des bindegewebigen Stromas mit demselben Zellüberzuge hineinragen, doch ist es noch nirgends zur Bildung wirklicher makroskopisch sichtbarer Cysten gekommen.

Durch diese Beschaffenheit erhält die Geschwulst mehr den Charakter eines sog. Endothelioms, doch ohne dass die gewucherten Zellen mit Sicherheit auf die Endothelien von Lymph- oder Blutgefässen zurückgeführt werden können. Sie nehmen ihren Ursprung, soweit dies festgestellt werden kann, aus den Zellen des Stromas und erhalten erst in der weiteren Entwickelung die endotheliale Anordnung als Auskleidung neu gebildeter Spalt- und Hohlräume, welche innerhalb der gewucherten Zellenmasse entstehen. Die Bildungsweise der Hohlräume

steht in Verbindung mit dem oben beschriebenen Auftreten von Vakuolen in den zelligen Elementen. Eine ganz ähnliche Entwickelung wurde bei den sog. Endotheliomen der Parotis und anderer Organe nachgewiesen.[1])

Die ziemlich verbreitete Auffassung, dass die sog. Endotheliome stets aus einer Wucherung der Endothelien präexistirender Blut- oder Lymphgefässe hervorgehen, ist offenbar nicht richtig. Vielmehr zeigt auch die Untersuchung dieser und anderer Ovarialgeschwülste, dass exquisit „endotheliale“ und selbst in hohem Grade „epithelähnliche“ Formen aus denselben Zellen entstehen, welche in anderen Fällen nur verstreut in dem gewucherten Ovarialstroma vorkommen und von dort in die Lymphbahnen übergehen können. Gerade die hier beschriebenen Formen sind von Interesse, weil sie eine Reihe von Uebergängen von scheinbar recht verschiedenartigen Geschwülsten darbieten.

Die beschriebenen Geschwülste (Fall I—V), welche theils als Fibrosarkome, Myxosarkome, besonders aber als fibröses Carcinom bezeichnet worden sind, bilden Repräsentanten einer im Ganzen wohl charakterisirten Form der soliden Ovarialtumoren, welche folgende Eigenschaften besitzt:

Die Geschwulstbildung tritt, wie es scheint, immer doppelseitig auf, kommt sowohl im jugendlichen, als im höheren Alter vor und scheint sich durch ein langsames Wachsthum auszuzeichnen. In der Regel ist Ascites dabei vorhanden.

Die Neubildung führt zu einer Vergrösserung des ganzen Ovarium, dessen Form im Ganzen erhalten bleibt, wenn auch die Oberfläche mehr oder weniger uneben höckerig wird.

Der Durchschnitt hat eine grösstentheils derbe und gleichmässig dichte Beschaffenheit, besonders in der Nähe der Oberfläche, während im Innern derbere Stellen mit etwas weicheren myxomähnlichen abwechseln. Zuweilen ist die feste Geschwulstmasse in rundliche Lappen angeordnet. Grössere glattwandige Cysten können durch fortschreitende Erweichung des myxomatösen Gewebes entstehen; zuweilen kommen auch kleinere, mit Epithel ausgekleidete Cysten vor, welche auf vergrösserte Follikel zurückzuführen sein dürften.

Der histologische Bau der Geschwulstmasse zeigt gewisse Verschiedenheiten, welche in ihren Extremen sehr abweichende Bilder liefern können. Die derben Theile entstehen durch starke Wucherung der spindelförmigen Zellen des Ovarialstromas, welche in den

---

1) R. Volkmann, Die endothelialen Geschwülste. Deutsche Zeitschr. f. Chir. Bd. 41. 1895.

weicheren Partien in ein feines fibrilläres Maschenwerk mit spindelförmigen oder verästelten Zellen übergehen.

In den zellenreicheren Wucherungen treten meist in Form kleinerer oder grösserer Häufchen rundliche, gequollene Zellen mit fein vakuolärem, oft deutlich schleimhaltigen Protoplasma auf, welche zwischen den spindelförmigen Zellen des Stroma eingelagert sind, und sich in den Maschen des myxomatösen Theiles weiterverbreiten, nicht selten ganz isolirt oder auch hier in kleinen Häufchen oder Reihen von mehreren hintereinanderliegenden Zellen von epithelähnlichem Aussehen angeordnet; die an den Enden der Reihe liegenden Zellen sind meist kleiner als die übrigen und scheinen demnach jünger zu sein. Oft liegen solche Reihen dicht neben einander, nur durch ganz schmale Streifen mit länglichen Kernen von einander getrennt, nicht selten strahlen die Reihen in radiärer Richtung von einem Mittelpunkte aus.

Diese gequollenen Zellen stellen offenbar das eigentlich Charakteristische, Specifische der beschriebenen Geschwulst dar und haben wegen ihrer grossen Epithelähnlichkeit vielfach zu der Annahme einer ächt epithelialen Herkunft geführt, für welche sich aber bisher kein Anhaltspunkt hat auffinden lassen. Jedenfalls hat sich niemals ein Zusammenhang mit schlauchförmigen Wucherungen des Oberflächen-Epithels oder mit Follikeln nachweisen lassen. Dagegen sprechen viele Bilder für einen direkten Zusammenhang der Zellen mit den Elementen des Stroma. Dabei ist immerhin zu bedenken, dass solche Bilder täuschen können, und dass also die daraus gezogenen Schlüsse mit einem gewissen Vorbehalt zu machen sind. Das Vorkommen von ganz isolirten, im Ovarialstroma verstreuten Abkömmlingen des Oberflächen-Epithels als Ausgang späterer Wucherungen ist nicht ganz auszuschliessen. Ob die eigenthümliche Quellung der Zellen, wodurch sie denen eines Gallert-Carcinoms in hohem Grade gleichen, durch Schleim oder durch Pseudomucin oder eine ähnliche Substanz hervorgerufen wird, hat sich nicht entscheiden lassen.

Die Hauptmasse der Geschwulst stellt jedenfalls (besonders in Fall I) eine zellenreiche, mehr oder weniger dichte Wucherung des Ovarial-Bindegewebes dar und entspricht am meisten einem zellenreichen Fibrosarcom mit mehr oder weniger verbreiteter schleimiger Erweichung. Der eigenthümliche Charakter, der durch das Auftreten der grossen gequollenen Geschwulstzellen der Geschwulst gegeben wird, dürfte (nach Vorschlag des Prof. Mar-

chand) durch den möglichst wenig präjudicirenden Zusatz „mucocellulare“ auszudrücken sein. Die grosse Epithelähnlichkeit und die Malignität der in den Metastasen ganz rein auftretenden Zellformen rechtfertigt die weitere Bezeichnung „carcinomatodes“.

Diese Geschwülste können, wie es scheint, lange Zeit stationär bleiben, haben aber grosse Neigung, sich in den Lymphbahnen weiter zu verbreiten, zunächst innerhalb des Ovarium, dann über seine Grenzen hinaus im Ligamentum latum und in der Tube, in manchen Fällen in sehr grosser Ausdehnung im ganzen Körper (Fall I). In diesen Fällen zeichnen sich die die Lymphgefässe ausfüllenden Geschwulstzellen durch starke Quellung aus und sind nicht selten ähnlich epithelialen Becherzellen um ein Lumen angeordnet. Eine „infectiöse“ Umwandlung der Lymphgefässendothelien und Gewebszellen in Geschwulstzellen lässt sich nicht nachweisen.

Durch hochgradigen fettigen Zerfall der in den serösen Häuten verbreiteten Geschwulstzellen kann Hydrops chylosus, durch schleimige Erweichung schleiniges (pseudomucinöses?) Exsudat entstehen.

In allen Fällen sind die Geschwülste als maligne zu betrachten, worauf bei der Exstirpation Rücksicht zu nehmen sein wird, namentlich, wenn bereits Infiltration der Tube bei der Exstirpation constatirt wird. Obwohl die von uns beschriebene Geschwulstform keineswegs zu den seltenen zu gehören scheint, — wurden doch bei dem verhältnissmässig nicht sehr grossen Material, über welches das hiesige pathologische Institut verfügt, im Lauf von 5 Jahren 6 derartige Fälle beobachtet, — so haben wir doch in der Literatur keine einzige Beschreibung gefunden, von der wir mit Sicherheit sagen könnten, dass sie mit dieser Geschwulstform genau übereinstimmte. Es muss das wohl daran liegen, dass die ziemlich zahlreich beschriebenen, in ihrem Aeusseren und in ihrem klinischen Verlauf analogen Tumoren im ganzen selten Gegenstand einer eingehenden mikroskopischen Untersuchung geworden sind. Zum Theil stammen auch die einschlägigen Arbeiten aus einer Zeit, wo die mikroskopische Technik noch mangelhaft entwickelt und die Anschauung über die Geschwülste, namentlich ihre Histogenese, noch so wenig geklärt war, dass die hie und da der makroskopischen Beschreibung beigefügten Angaben über die histologische Beschaffenheit mit einer gewissen Reserve aufzunehmen sind.

Immerhin fanden wir bei der Durchmusterung der Literatur

doch einige Fälle, die wenigstens an die Möglichkeit denken lassen, dass sie zu unserer Gruppe zu rechnen sind.

So beschreibt Klebs[1]) unter den Spindelzellensarkomen des Ovarium, welche nach ihm meist solide doppelseitige Geschwülste darstellen, eine Form, welche von dem gewöhnlichen Aussehen abweicht, indem in das aus Spindelzellen bestehende Stroma epithelähnliche Zellen eingelagert sind, die häufig drüsenartige Anordnung zeigen. Er glaubt sie infolgedessen zu den Adenosarkomen rechnen zu müssen. „Die drüsige Anordnung ist jedoch nicht immer deutlich, häufig finden sich die Epithelien in Gestalt kleiner Gruppen von Rundzellen, die auf den ersten Blick für Lymphkörper genommen werden können. Erst die genaue Betrachtung zeigt einige Eigenschaften, welche für ihre epitheliale Abstammung sprechen, die grossen hellen Kerne mit starken Kernkörperchen, eine schmale Schicht von Zellsubstanz, von oft eckiger Gestalt.“ Das Stroma, in welchem die Zellen liegen, besteht aus vielfach sich durchkreuzenden Zügen von Spindelzellen, welche Klebs für Hyperplasie des nach seiner Auffassung muskulären Stroma's hält. Gerade diese Abart der Sarkome ist nach Klebs im Gegensatz zu den reinen Sarkomen, welche im Ganzen stationär bleiben, durch ihre Neigung zu Metastasen auf dem Peritoneum, der Pleura und dem Zwerchfell charakterisirt, während die Lymphdrüsen meist freibleiben.

Aehnliche „Mischformen“ erwähnt auch Virchow[2]) in seiner Geschwulstlehre unter dem Namen Sarcoma carcinomatosum. Er legt besonderen Werth auf die Abgrenzung von Alveolen mit epithelialen Zellen, die Klebs oft sehr undeutlich ausgesprochen fand.

Ob wir es hier wirklich mit derselben Geschwulstform wie die unserige zu thun haben, dürfte sich nachträglich kaum entscheiden lassen.

Vielleicht grössere Uebereinstimmung mit unseren Fällen zeigt eine ebenfalls als doppelseitiges Sarkom der Ovarien bezeichnete Geschwulst, welche Hertz[3]) genauer beschreibt.

Der einer 38jährigen Frau angehörige Tumor wurde schon intra vitam als solcher festgestellt. Bei der Sektion fanden sich 2 grösstentheils solide Geschwülste von nicht ganz gleichmässiger Consistenz.

---

1) Klebs, Handbuch d. pathol. Anatomie. Berlin 1876. S. 821—823.

2) Virchow, Onkologie. II. S. 370.

3) Hertz, Ein Fall von Sarkom beider Ovarien mit secundären Knoten auf der Pleura und dem Peritoneum. Virch. Arch. Bd. 36. S. 97.

Mikroskopisch bestanden dieselben in den derberen Partien aus sehr langgestreckten spindelförmigen, schmalen, mit einem länglichen Kern versehenen Zellen. Zwischen diesen fanden sich in den weicheren Abschnitten Haufen von kleinen rundlichen Zellen mit ein und zwei Kernen und grösseren Zellen mit mehreren bis zu sechs Kernen. Hie und da waren die Zellen verfettet und zwar meist nur die runden, während die spindelförmigen normal waren. Von grossen gequollenen Zellen erwähnt Hertz indess nichts. Metastasen traten auf der Pleura, dem Peritoneum, dem Netz, dem Magen, dem Darm in Form von kleinen Knötchen auf.

Weniger genau untersuchte Fälle, die makroskopisch dasselbe Verhalten zeigten, finden sich unter der Bezeichnung „Spindelzellensarkome“ in grösserer Zahl in der Litteratur. Drei solche beschreibt Leopold[1]) in seiner Arbeit über die soliden Eierstocksgeschwülste. Dieselben hatten, wie die unserigen, beide Ovarien befallen, deren Gestalt noch deutlich zu erkennen war. Ihre Oberfläche war etwas höckerig, der Durchschnitt röthlichweiss, die Consistenz ziemlich derb. Auf der Pleura und dem Peritoneum fanden sich metastatische Knötchen.

Zwei analoge Fälle sind in der Dissertation von Rothenberg[2]) verzeichnet. Der eine derselben (Fall IV.), eine doppelseitig bei einer 42jährigen Frau auftretende Geschwulst, hatte zu Metastasen in der Gallenblase und der Leber geführt. Die zweite ebenfalls doppelseitige Geschwulst (Fall V.) gehörte einer 65jährigen Frau an. Sie war auf das Ovarium beschränkt geblieben. Die Diagnose lautete bei dem ersten Fall Sarcoma myxomatosum, bei dem zweiten fehlt eine mikroskopische Untersuchung.

Unter den Carcinomen ist es der Scirrhus, mit dem unsere Geschwulstform wohl sehr häufig identificirt ist. Leider sind auch hier nur sehr wenige genaue mikroskopische Untersuchungen vorhanden. In den Lehrbüchern wird diese sog. fibröse Form des Ovarialcarcinoms meist mit wenigen Worten abgethan.

Klebs[3]) charakterisirt sie als „eine meist doppelseitig auftretende, walzenförmige derbe Geschwulst, die selten mehr als Faustgrösse erreicht“. Von den angeborenen Fibromen unterschieden sich die von ihm beobachteten nur durch die Abwesenheit einer höckerigen Oberfläche, sonst stimmte die Derbheit und der faserige Bau vollkommen mit diesen überein. Zwischen den Bindegewebsfasern

---

1) Leopold, Die soliden Eierstocksgeschwülste. Arch. f. Gyn. Bd. VI. 1874. S. 189.

2) Rothenberg, Max, Maligne Ovarialtumoren. Heidelberg 1893. Inaug.-Diss. S. 64.

3) Klebs, l. c. S. 809.

fanden sich überall meist regellos eingestreut, zahlreiche kleine Zellen von undeutlich epithelialem Typus, von denen nur die Grösse der Kerne auf ihre Abstammung hindeutete. Von den Eierstöcken aus breitete sich nach oben, rechts bis zur Leber hin eine mit dem Bau der Eierstöcke übereinstimmende carcinöse Infiltration des Peritoneums aus. Ob diese Geschwulstform, welche der unserigen ähnelt, mit der oben erwähnten, von Klebs beschriebenen, derselben Natur war oder nicht, muss dahingestellt bleiben.

Olshausen[1]) bezieht sich in seinem Werke über die Krankheiten der Ovarien auf die Angaben von Klebs.

Winckel[2]) giebt für alle 3 Formen des Eierstockskrebses, den Scirrhus, das Medullarcarcinom und das Gallertcarcinom, als charakteristisch an, dass das ganze Ovarium in der Neubildung aufgeht. Dieselbe kann einseitig, häufiger aber doppelseitig auftreten. Im letzteren Fall trifft man meist Metastasen in den benachbarten Lymphgefässen und auf dem Peritoneum.

Auch Ziegler[3]) beschreibt die festen Carcinome, ohne die fibröse Form scharf abzutrennen. Er erwähnt, dass zuweilen eine myxomatöse Entartung des bindegewebigen Stroma's vorkomme (Carcinoma myxomatodes), die unter Umständen bis zum völligen Untergang eines Theiles der Stromabalken führt. Durch Quellung der entarteten Balken können die Krebszellenherde zu Strängen zusammengeschoben werden, welche dem Tumor ein höchst eigenartiges Aussehen verleihen.

Eine als Carcinoma fibrosum betitelte Arbeit, in der vielleicht genauere Angaben zu finden wären, stammt von Pjajetzki.[4]) Leider war es mir nicht möglich, derselben habhaft zu werden.

Specielle Fälle von fibrösen Carcinomen konnten wir nur wenige in der Literatur finden.

Am genauesten untersucht ist der von Waldeyer[5]) in seiner Abhandlung „über die Entstehung der Carcinome“ beschriebene Fall.

Der dem linken Ovarium eines 21jährigen Mädchens angehörige Tumor ist etwa mannskopfgross und hat im Ganzen die Form des Ovarium bewahrt. Auf dem Durchschnitt tritt durch scheidenartig eingewebte

---

1) Olshausen, Krankheiten der Ovarien. 1886.

2) v. Winckel, Lehrb. d. Frauenkrankh. 1890.

3) Ziegler, Lehrb. d. pathol. Anat. 1890.

4) Pjajetzki, Carcinoma fibrosum, Objazat. patol. anat., izslied stud. med. imper. Charcov. Univers. 1890. p. 57—64.

5) Waldeyer, Entstehung der Carcinome. Virch. Arch. Bd. 55. S. 130.

Bindegewebszüge eine Abtheilung in einzelne Lappen hervor. An einzelnen Stellen springen haselnussgrosse Cysten mit cylindrischem Epithel ausgekleidet vor. An mikroskopischen Präparaten zeigt sich, dass das Oberflächenepithel fast überall gut erhalten ist. Schlauchförmige Einsenkungen desselben wurden nicht gefunden. Der eigentliche Tumor zeigt einen eigenthümlichen Bau, der sich am besten mit dem eines fötalen Eierstockes vergleichen lässt. Grössere und kleinere Ballen rundlicher, gut conturirter Zellen mit scharf gezeichneten grossen Kernen liegen in einem bald grob, bald feinmaschigen Strickwerk von Bindegewebszellen, das sich durch grossen Reichthum an spindelförmigen und rundlichen Elementen als ein Gewebe noch junger Bildung verräth. Doch sind diese Zellen des Strickwerkes anders gestaltet und kleiner als die vorhin erwähnten mehr epithelialen Formen. Wohlausgebildete Follikel und Eizellen liessen sich nicht nachweisen.

Johannowsky [1]) beobachtete zwei Fälle von doppelseitigen „Scirrhen“. Dieselben waren, abgesehen von einzelnen kleinen Cysten, durchaus solide. Mikroskopisch bestanden sie aus einem fibrösen Netzwerk. Die Maschen desselben waren von epithelialen Zellen ausgefüllt. Beide hatten secundär zu Bauchfellcarcinose geführt.

Schliesslich müssen wir noch mit einigen Worten auf die Endotheliome des Eierstockes eingehen, welche unseren Tumoren sehr nahe verwandt, ja vielleicht gar nicht von ihnen zu trennen sind. Der erste, welcher das Vorkommen derselben am Eierstock nachwies, war Marchand. [2]) Nach ihm sind namentlich in den letzten Jahren ähnliche Fälle mehrfach beschrieben, sodass die Zahl der jetzt bekannten schon eine ziemlich grosse ist. Eine Zusammenstellung der Literatur findet sich in der Arbeit von Pick [3]) „Ueber die von den Endothelien ausgehenden Geschwülste des Eierstockes“. Während Olshausen diese Tumoren noch unter den seltenen Formen cystischer Ovarialgeschwülste aufführt, zeigte Pick, dass die Cystenbildung für dieselben durchaus nicht charakteristisch ist, sondern dass sie sich makroskopisch oft in nichts von den durchaus soliden Sarkomen und Carcinomen unterscheiden. Sehr häufig ahmen sie in ihrer Gestalt das Ovarium nach. Sie treten einseitig oder doppelseitig auf. Klinisch sind sie als malign zu betrachten. In den beiden von Pick veröffentlichten Fällen handelte es sich um solche feste Formen. Mikroskopisch zeigte

---

1) Johannowsky, Prager med. Wochenschr. 1877.

2) Marchand, Beiträge zur Kenntniss der Ovarialtumoren. Habilitationsschrift. Halle 1879.

3) Pick, Die von dem Endothel ausgehenden Geschwülste des Eierstocks. Berl. klin. Wochenschr. 1874.

sie grosse Aehnlichkeit mit unserem Fall VI. Histogenetisch glaubt Pick sie auf die Endothelien der Lymphgefässe zurückführen zu müssen.

Zu erwähnen wäre vielleicht noch, dass sich für die merkwürdige Verbreitung der Geschwulstzellen in den Lymphbahnen, wie sie in Fall I beschrieben ist, ein Analogon bei Waldeyer [1]) findet. Es handelt sich hier aber um ein carcinomatös-degenerirtes Ovarialkystom vom Typus des Medullarkrebses. „Bei demselben zeigte sich ausser Metastasen in den benachbarten Lymphdrüsen eine Infiltration sämmtlicher Lymphgefässe des Diaphragma's mit einer rahmigen Masse in einer Vollständigkeit, wie sie kaum die beste Injection erreicht. Dass es sich hier um Lymphgefässe handelt, bewies der charakteristisch-netzförmige Verlauf der gelben Stränge und ihre eigenthümlichen rosenkranzartigen Anschwellungen. Von einer Wucherung des Lymphgefässendothels war nichts zu sehen. Die rahmige Masse bildete einen leicht wegzuspülenden Inhalt. Die mikroskopische Untersuchung zeigte, dass derselbe dieselben epithelähnlichen Zellen enthielt wie der primäre Tumor."

Zum Schlusse ist es mir eine angenehme Pflicht, meinem hochverehrten Lehrer, Herrn Prof. Marchand für die überaus freundliche, vielfache Unterstützung bei der Abfassung der vorliegenden Arbeit meinen herzlichsten Dank auszusprechen.

Erklärung der Abbildungen auf Tafel V und VI.

Figur 1. Ein Lymphraum (l) aus dem Ovarialtumor von Fall I mit grossen gequollenen Zellen (sz) gefüllt.
bz Kerne der Bindegewebszellen.
e Endothelkerne.
b Bindegewebszellen.
Zeiss, Apochr. 2 mm. Oc. 4. Vergr. 620.

Figur 2. Gruppen von theils losen (b), theils schlauchförmig angeordneten (a) blasigen Zellen, aus einem Lymphgefäss der Pleura pulmonalis von Fall I.
Zeiss, Apochr. 8 mm. Oc. 4. Vergr. 160.

---

1) Waldeyer, Arch. f. Gyn. Bd. I. 1870. S. 311. Die epithelialen Eierstocksgeschwülste, speciell die Kystome.

Figur 3. Eine Gruppe kleinerer Zellen (c), theils einzeln, theils gruppenweise in einer Lücke des Stroma gelegen.
sz Zwei grosse, mit einander verbundene gequollene Zellen mit vacuolärem Protoplasma.
Aus dem Tumor Fall II, dicht unter der Oberfläche.
Zeiss, Apochr. 2 mm. Oc. 4. Vergr. 620.

Figur 4. Aus der Tube desselben Falles; zwei mit grossen gequollenen Zellen gefüllte Lymphräume (l) der Schleimhaut.
ep Flimmerepithel der Oberfläche der Falten.
b Bindegewebe.
p Sehr zartes vacuoläres Protoplasma der grossen gequollenen Zellen.
v Grosse centrale Vacuolen der Zellen, durch welche die Zellen ein schlauchförmiges Aussehen erhalten.
Dieselbe Vergrösserung.

Figur 5. Ein kleiner Theil des Geschwulstgewebes von Fall V, nahe der Oberfläche.
b Bindegewebe mit spindelförmigen Zellen und länglichen Kernen; eine vergrösserte spindelförmige Zelle mit Mitose (m).
c Dicht aneinander gedrängte epithelähnliche Zellen der kleineren Form.
Dieselbe Vergrösserung.

Figur 6. Eine ähnliche Stelle derselben Geschwulst, mit Uebergängen der Zellen (c) in grössere gequollene Zellen (sz).
g Gefäss.
Dieselbe Vergrösserung.

Figur 7. Aus dem lockeren Gewebe derselben Geschwulst; grosse, isolirt in den Bindegewebsmaschen gelegene gequollene Zellen (sz).
Dieselbe Vergrösserung.

Lebenslauf.

Friedrich Ernst Krukenberg, evangelischer Confession, wurde am 21. April 1871 zu Halle a. S. als Sohn des dort ansässigen Justizrathes Gustav Krukenberg und dessen Ehefrau Sophie, geb. Kieser, geboren. Seine Schulbildung genoss derselbe auf dem Stadtgymnasium zu Halle, welches er Michaelis 1889 mit dem Zeugniss der Reife verliess, um sich in Marburg dem Studium der Medicin zu widmen. Am Ende seines vierten Semesters bestand er dort das Tentamen physicum. Im Winter 1891/92 genügte er in Halle seiner Dienstpflicht als Einjährig-Freiwilliger beim Füsilierregiment No. 36. Die beiden folgenden Semester setzte er in Halle seine Studien fort. Ostern 1893 kehrte er nach Marburg zurück, wo er am 19. Februar 1895 die ärztliche Staatsprüfung beendete und am 25. Februar das Examen rigorosum bestand.

Während seiner Studienzeit hörte er die Vorlesungen folgender Herren:

In Marburg: Ahlfeld, Barth, v. Büngner, Fränkel, Gasser, Goebel, Greeff †, Hüter, Kohl, Külz †, Küster, Lahs, Mannkopff, Marchand, Melde, Meyer, Müller, Plate, Strahl, Tuczek, Wagener, Zincke, Zumstein.

In Halle: Ackermann, v. Bramann, Harnack, Kaltenbach, v. Mering, Seeligmüller, Weber.

Allen diesen, seinen hochverehrten Lehrern, ist er zu grossem Dank verpflichtet.

Gedruckt bei L. Schumacher in Berlin.

Fig. 2.

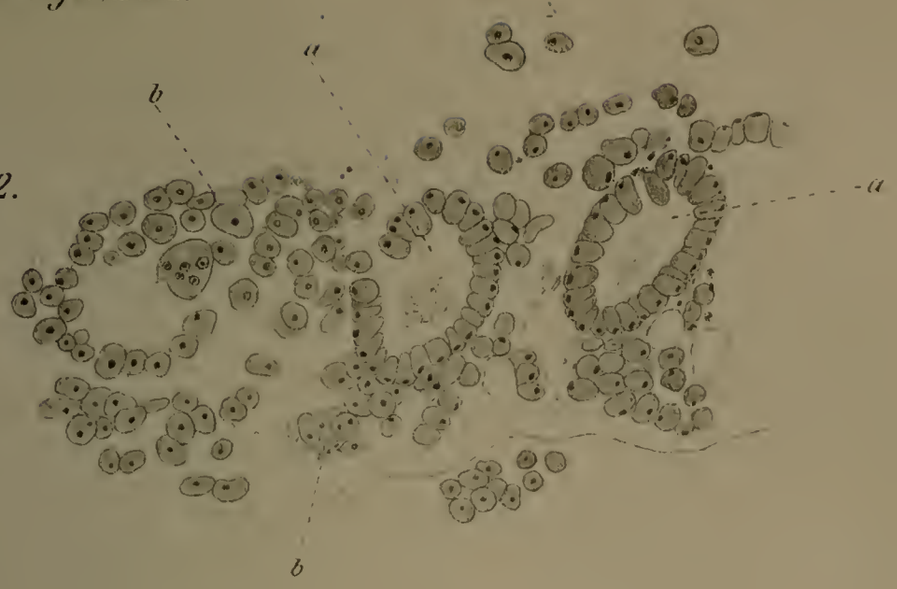

Fig. 1.

Fig. 3.

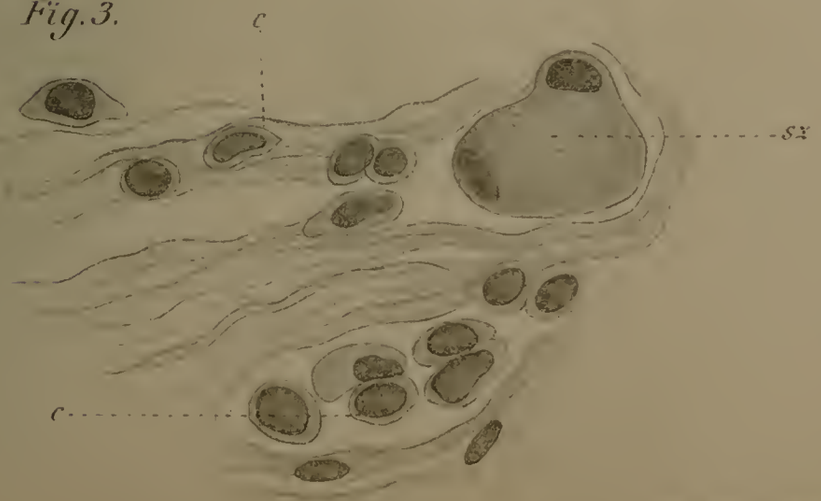

Marchand del. W. A. Mayr Inst. Inst. Berlin